

**ТОШКЕНТ ТИББИЁТ АКАДЕМИЯСИ ҲУЗУРИДАГИ ИЛМИЙ  
ДАРАЖАЛАР БЕРУВЧИ DSc 27.06.2017.Tib.30.03 РАҚАМЛИ ИЛМИЙ  
КЕНГАШ АСОСИДАГИ БИР МАРТАЛИК ИЛМИЙ КЕНГАШ**  

---

**САМАРҚАНД ДАВЛАТ ТИББИЁТ ИНСТИТУТИ**

**ОРИПОВ ФИРДАВС СУРЪАТОВИЧ**

**ҲОМИЛАДОРЛИК ДАВРИДА ПЕСТИЦИД БИЛАН  
ЗАҲАРЛАНТИРИЛГАН ҚУЁН АВЛОДЛАРИ ОЧ ИЧАГИ  
ИММУННОЕЙРОЭНДОКРИН АППАРАТЛАРИНИНГ  
МОРФОЛОГИЯСИ**

**14.00.02 – Морфология  
14.00.35 – Болалар хирургияси**

**Тиббиёт фанлари доктори (DSc) диссертацияси  
АВТОРЕФЕРАТИ**

**Тошкент – 2018**

**Докторлик (DSc) диссертацияси автореферати мундарижаси**

**Оглавление автореферата докторской (DSc) диссертации**

**Content of the Doctoral (DSc) abstract**

**Орипов Фирдавс Суръатович**

Ҳомиладорлик даврида пестицид билан захарлантирилган

куён авлодлари оч ичаги иммуннейроэндокрин

аппаратларининг морфологияси ..... 3

**Орипов Фирдавс Суръатович**

Морфология иммуннейроэндокринных структур тощей

кишки потомства крольчих отравленных пестицидом в период

беременности ..... 25

**Oripov Firdavs Sur'atovich**

Morphology of immunoneuroendocrine structures of the

jejunum of the rabbits' breed poisoned by pesticide during

pregnancy..... 47

**Эълон қилинган ишлар рўйхати**

Список опубликованных работ

List of published works ..... 51

**ТОШКЕНТ ТИББИЁТ АКАДЕМИЯСИ ҲУЗУРИДАГИ ИЛМИЙ  
ДАРАЖАЛАР БЕРУВЧИ DSc 27.06.2017.Tib.30.03 РАҚАМЛИ ИЛМИЙ  
КЕНГАШ АСОСИДАГИ БИР МАРТАЛИК ИЛМИЙ КЕНГАШ**  

---

**САМАРҚАНД ДАВЛАТ ТИББИЁТ ИНСТИТУТИ**

**ОРИПОВ ФИРДАВС СУРЪАТОВИЧ**

**ҲОМИЛАДОРЛИК ДАВРИДА ПЕСТИЦИД БИЛАН  
ЗАҲАРЛАНТИРИЛГАН ҚУЁН АВЛОДЛАРИ ОЧ ИЧАГИ  
ИММУННОНЕЙРОЭНДОКРИН АППАРАТЛАРИНИНГ  
МОРФОЛОГИЯСИ**

**14.00.02 – Морфология  
14.00.35 – Болалар хирургияси**

**Тиббиёт фанлари доктори (DSc) диссертацияси  
АВТОРЕФЕРАТИ**

**Тошкент – 2018**

**Фан доктори (DSc) диссертацияси мавзуси Ўзбекистон Республикаси Вазирлар Маҳкамаси ҳузуридаги Олий аттестация комиссиясида B2018.1.DSc/Tib264 рақами билан рўйхатга олинган.**

Докторлик диссертацияси (DSc) Самарқанд давлат тиббиёт институтида бажарилган.

Диссертация автореферати уч тилда (ўзбек, рус ва инглиз (резюме)) Илмий Кенгаш веб-саҳифасида ([www.tma.uz](http://www.tma.uz)) ва «ZiyoNet» Ахборот таълим портали ([www.zionet.uz](http://www.zionet.uz)) манзилларига жойлаштирилган.

**Илмий маслаҳатчилар:**

**Дехқонов Тошпўлат Дехқонович**  
тиббиёт фанлари доктори, профессор

**Шамсиев Азамат Мухитдинович**  
тиббиёт фанлари доктори, профессор

**Расмий оппонентлар:**

**Азизова Феруза Хусановна**  
тиббиёт фанлари доктори, профессор

**Юлдашев Акрам Юлдашевич**  
тиббиёт фанлари доктори, профессор

**Эргашев Насриддин Шамсиддинович**  
тиббиёт фанлари доктори, профессор

**Етакчи ташкилот:**

**Ижевск давлат тиббиёт академияси**  
(Россия Федерацияси)

Диссертация ҳимояси Тошкент тиббиёт академияси ҳузуридаги 27.06.2017.Тиб.30.03 рақамли илмий кенгаш асосидаги бир марталик Илмий кенгашнинг 2018 йил «\_\_\_» \_\_\_\_\_ соат \_\_\_\_\_ даги мажлисида бўлиб ўтади. Манзил: 100109, Тошкент ш., Фаробий кўчаси, 2-уй, Тошкент тиббиёт академиясининг 1-ўқув биноси мажлислар зали. Тел./Факс: (+99871) 150-78-25, e-mail:tta2005@mail.ru.

Докторлик диссертация (DSc) билан Тошкент тиббиёт академиясининг Ахборот-ресурс марказида танишиш мумкин ( \_\_\_ рақами билан рўйхатга олинган). Манзил: 100109, Тошкент ш., Фаробий кўчаси, 2-уй, Тошкент тиббиёт академиясининг 2-ўқув биноси, «Б» қанот, 1-қават, 7-хона. Тел./Факс: (+99871) 150-78-14.

Диссертация автореферати 2018 йил «\_\_\_» \_\_\_\_\_ да тарқатилди.

(2018 йил «\_\_\_» \_\_\_\_\_ даги \_\_\_\_\_ рақамли реестр баённомаси).

**Г. И. Шайхова**

Илмий даражалар берувчи бир марталик илмий кенгаш раиси, тиббиёт фанлари доктори, профессор

**Н. Ж. Эрматов**

Илмий даражалар берувчи бир марталик илмий кенгаш илмий котиби, тиббиёт фанлари доктори, доцент

**Ф. Х. Азизова**

Илмий даражалар берувчи бир марталик илмий кенгаш қошидаги илмий семинар раиси, тиббиёт фанлари доктори, профессор

## КИРИШ (докторлик диссертациясига аннотация)

**Диссертация мавзусининг долзарблиги ва зарурати.** Дунёда пренатал ва илк постнатал тараққиёт даврларининг организмнинг аъзолар ва системалар морфофункционал тизимининг такомиллашувидаги муҳим ўрни, уларнинг онтогенез жараёнидаги шаклланишининг бузилиши эса ҳар хил туғма нуқсонларнинг келиб чиқишига сабаб бўлиши мумкинлигига эътибор қаратишмоқда. Аъзо тўқимавий тузилмаларининг ривожланиши жараёнида бошқарувчи тизимларнинг аҳамияти муҳимдир. Бошқарув нерв, эндокрин ва иммун тизимлари морфологияси, уларнинг интеграцион ва мослашувчан (адаптация) ўрнининг пре- ва постнатал онтогенез даврларда шаклланишидаги организм функцияларига таъсири бутун дунё олимлари эътиборини ўзига қаратмоқда<sup>1</sup>. Бошқарув тизими ўзининг марказий ва периферик қисмлари ҳисобига организмнинг мутлоқ интеграциясини таъминлайди. Шу туфайли организмнинг ташқи ва ички оралиғи чегарасида жойлашган ингичка ичак нафақат ҳазм қилиш вазифасини, балким организмнинг барча функционал тизими гормонал фаолияти гомеостазини ҳам таъминлайди. Ҳазм қилиш тизими аъзолари ривожланиши умумий қонуниятларининг мавжудлигига қарамай, пре- ва постнатал даврларда ингичка ичак ва унинг бошқарув тузилмаларининг шаклланиши тўғрисида маълумотлар етарли эмасдир. Турли хил экзоген ва эндоген омилларнинг ингичка ичак ва унинг бошқарув тузилмалари шаклланишига таъсири етарлича тадқиқ қилинмаган. Бугунги кунга қадар уларнинг морфофункционал шаклланиши кетма-кетлиги ва уларнинг интеграл фаоллигининг хусусиятлари, она организми орқали кимёвий (токсик) моддалар таъсири, бошқарув тузилмаларининг реактивлиги етарлича ўрганилмаган. Сут эмизувчиларга заҳарли химикатлар ва пестицидлар таъсирини ўрганишга оид алоҳида ишлар бу механизмларни тўлиқ очиб беришга имкон бермайди.

Жаҳонда ҳомиладорлик даврида пестицид билан заҳарлантирилган қуён авлодлари ҳар хил аъзоларининг такомиллашувини ўрганиш мақсадида қатор илмий-тадқиқотлар амалга оширилмоқда. Ҳайвонларнинг ҳазм қилиш системаси диффуз эндокрин аппарати хужайралари ва интрамурал нерв аппарати асосий тузилмалари шаклланишининг морфологик ва морфометрик кўрсаткичларининг пренатал ва илк постнатал даврларда ўзига хослиги тўғрисида тахминлар мавжуд. Эмбриогенез даврида пестицидлар таъсирида ингичка ичак иммун тузилмалари морфологиясининг онтогенездаги ўзига хослиги тадқиқ қилинмоқда. Аммо пре- ва постнатал ривожланиш жараёнида пестицидлар таъсири механизмларини очиб бериш учун ичак тўқимавий ва бошқарув тузилмаларининг тараққиётини мукамал тадқиқ қилиш ва

---

<sup>1</sup> Арчакова Л.И. и др. Морфофункциональные характеристики нервной, иммунной и эндокринной систем внутренних органов при действии пирогенала. // Морфология. - 2004. №4. - С. 11.  
Rajkovic V. et al. Alterations in jejunal morphology and serotonin-containing enteroendocrine cells in peripubertal male rats associated with subchronic atrazine exposure. // Ecotoxicol Environ Saf. 2011 Nov; 74(8): - P. 2304-9.  
Яглов В.В., Яглова Н.В. Новые концепции биологии диффузной эндокринной системы: итоги и перспективы ее изучения. // Вестник Российской академии медицинских наук, № 4, 2012, - С. 74-80.

уларнинг назорат ва тажриба гуруҳи хайвонларида онтогенезнинг ушбу давриларида пестицид таъсири натижасида морфогенезининг ўзига хослигини қиёсий таҳлил қилиш зарур. Ингика ичак туғма нуқсонлари билан туғилиш хавфини ушбу минтақаларда қишлоқ хўжалигида пестицидлардан фойдаланиш ва сифатли ичимлик суви таъминоти билан корреляцион боғланиш даражасини аниқлаш муҳимдир. Янги туғилган чақалоқларда туғма ингичка ичак тутилишининг клиник ва морфологик хусусиятларини аниқлаш хирургик даволаш натижаларини яхишилаш ва ингичка ичак туғма нуқсонларини олдини олиш чора тадбирларини ишлаб чиқишга ёрдам беради. Ушбу касалликни олдини олиш ва даволашга қаратилган соғломлаштирувчи чора-тадбирлар комплексини ишлаб чиқиш алоҳида аҳамият касб этади.

Республикамизда ҳозирги кунда соғлиқни сақлаш тизимини такомиллаштириш, кенг тарқалган касалликларни эрта аниқлаш ва олдини олиш чора-тадбирларини ишлаб чиқиш муҳим вазифалардан биридир. Бу борада 2017–2021 йилларда Ўзбекистон Республикасини ривожлантиришнинг бешта устувор йўналиши бўйича Ҳаракатлар стратегиясида «...аҳолига тиббий хизмат кўрсатиш қулайлиги ҳамда сифатини ошириш, тиббиёт муассасаларининг моддий-техника базасини мустаҳкамлаш, дастлабки бўғинини, тез ва шошилиш тиббий ёрдам тизимини янада ислоҳ қилиш, оила саломатлигини мустаҳкамлаш, оналик ва болалиқни муҳофаза қилиш...» муҳимлиги белгиланган<sup>2</sup>.

Ўзбекистон Республикаси Президентининг «Атмосфера ҳавосини муҳофаза қилиш тўғрисида», «Аҳолининг санитария-эпидемиология хавфсизлиги тўғрисида», «Фуқаролар соғлигини ҳимоя қилиш тўғрисида», Ўзбекистон Республикаси Президентининг 2017 йил 7 февралдаги ПФ–4947-сон «Ўзбекистон Республикасини янада ривожлантириш бўйича Ҳаракатлар стратегияси тўғрисида»ги Фармони, 2017 йил 20 июндаги ПҚ–3071-сон «Ўзбекистон Республикаси аҳолисига ихтисослаштирилган тиббий ёрдам кўрсатишни янада ривожлантириш чора-тадбирлари тўғрисида»ги Қарори, 2014 йил 1 августдаги ПҚ–2221-сон «Ўзбекистонда оналар, болалар ва ўсмирлар соғлигини муҳофаза қилиш бўйича 2014–2018 йилларга мўлжалланган Давлат дастури» ва «2017-2021 йилларда ичимлик суви таъминоти ва канализация тизимларини комплекс ривожлантириш ҳамда модернизация қилиш дастури тўғрисида»ги ҳамда мазкур фаолиятга тегишли бошқа меъёрий-ҳуқуқий ҳужжатларда белгиланган вазифаларни амалга оширишга мазкур диссертация тадқиқоти муайян даражада хизмат қилади.

**Тадқиқотнинг республика фан ва технологиялари ривожланишининг устувор йўналишларига боғлиқлиги.** Мазкур тадқиқот республика фан ва технологиялар ривожланишининг VI. «Тиббиёт ва фармакология» устувор йўналиши доирасида бажарилган.

---

<sup>2</sup> Ўзбекистон Республикаси Президентининг «Ўзбекистон Республикасини янада ривожлантириш Ҳаракатлар стратегияси тўғрисида»ги ПФ-4947-сонли Фармони

## **Диссертация мавзуси бўйича хорижий илмий-тадқиқотлар шарҳи.**

Ҳомиладорлик даврида пестицид билан захарлантирилган қуён авлодлари оч ичаги иммуннейроэндокрин аппаратлари морфологиясининг шаклланиш механизмлари бўйича илмий-тадқиқот ишлари дунёнинг етакчи илмий марказлари ва олий таълим муассасалари, жумладан University Tübingen (Германия), Alexandria University (Миср), Jagiellonian University (Польша), Kagawa University (Япония), I.N. Ulyanov Chuvash State University (Россия), IM Sechenov First Moscow State Medical University (Россия), University of Linköping (Швеция), Süleyman Demirel University (Туркия), University of Michigan (АҚШ), University of Bologna (Италия), University of Murcia (Испания), De Montfort University, University of Manchester (Англия), University of Basel (Швейцария), University of Wurzburg (Германия), Colorado State University, University of Rochester Medical Center, University of California, Harvard University, Department of Environment and Health, Rollins School of Public Health at Emory University, Duke University Medical Center, Federal Agricultural Health Study (АҚШ), Pukong National University (Корея), Punjab Agricultural University (Ҳиндистон), National Institute of Chemical Physics and Biophysics (Эстония), Сибир илмий-тадқиқот институти (Томск), Санитария, гигиена ва касбий касалликлар илмий-тадқиқот институти, Тошкент тиббиёт Академияси ва Самарқанд Давлат тиббиёт институти (Ўзбекистон) <sup>3</sup>да олиб борилмоқда.

Ҳомиладорлик даврида пестицид билан захарлантирилган қуён авлодлари оч ичаги иммуннейроэндокрин аппаратлари морфологиясининг такомиллашуви бўйича қатор, жумладан, қуйидаги илмий натижалар олинган: жўжалар овқат рациониди гуручнинг ўрнига маккажўхори дони ферментлар билан бойитилган таомларнинг бройлерлар ичакларининг морфологиясига таъсири исботланган Kagawa University (Япония); ҳайвонларнинг ингичка ичак микроскопик тузилиши ва маҳаллий бошқарув тизимида юзага келадиган ўзгаришларнинг олдини олиш механизмининг тизимли тартиби ишлаб чиқилган Россия Фанлар академиясининг Байкал тадқиқот маркази (Россия); фосфорорганик пестицидлар билан захарланишда орқа миядаги ўзгаришларнинг олдини олишда сукцинилхолиннинг самардорлик кўрсаткичи исботланган University Tübingen (Германия); сичқонларда ароматик хид билан биргаликда озиқ-овқат маҳсулотларини кўп истеъмол қилиш натижасида токсикологик таъсирнинг асосий белгилари исботланган Alexandria University (Миср); ҳомиладор аёлларнинг пестицидлардан захарланиши ва уларнинг ҳомилага кўрсатадиган таъсири механизмлари исботланган Jagiellonian University (Польша); хужайраларда пестицидлар билан ўткир захарланиш натижасида нейротоксик ўзгаришлар ҳамда клиник белгиларнинг жамламаси исботланган (Pukong National University (Корея), Punjab Agricultural University (Ҳиндистон), National Institute of Chemical Physics and Biophysics (Эстония); пестицид билан ўткир

---

<sup>3</sup>Диссертация мавзуси бўйича хорижий илмий-тадқиқотлар шарҳи [www.uni-tuebingen.de](http://www.uni-tuebingen.de); [www.alexu.edu.eg](http://www.alexu.edu.eg); [www.ru.uj.edu.pl](http://www.ru.uj.edu.pl); [www.kagawa-u.ac.jp](http://www.kagawa-u.ac.jp); [www.chuvsu.ru](http://www.chuvsu.ru); [www.sechenov.ru](http://www.sechenov.ru); [www.liu.se](http://www.liu.se); [www.w3.sdu.edu.tr](http://www.w3.sdu.edu.tr); [www.umich.edu](http://www.umich.edu); [www.unibo.it](http://www.unibo.it) ва бошқа сайтлар асосида ишлаб чиқилган.

заҳарланиш даврида жисмоний ривожланишдан орқада қолиш юзага келиши илмий натижалар ёрдамида асосланган (АҚШ); ота-оналари қишлоқ хўжалигида пестицидлардан фойдаланиш шароитида ишлайдиган болалар пешоби таркиби текширилганда, пестицидларнинг метаболитлари мавжудлиги аниқланган Federal Agricultural Health Study (АҚШ); ҳомиладорлик даврида пестицид билан заҳарлантирилган қуён авлодлари оч ичаги иммуннонейроэндокрин аппаратларининг тузилишининг такомиллашув тизимига таъсири ишлаб чиқилган Самарқанд давлат тиббиёт институти (Ўзбекистон).

Дунёда ҳомиладорлик даврида пестицид билан заҳарлантирилган қуён авлодлари оч ичаги иммуннонейроэндокрин аппаратларининг тузилиши ва такомиллашиши бўйича устувор йўналишларда илмий тадқиқотлар олиб борилмоқда: жумладан пренатал онтогенезда тажриба хайвонлари оч ичагининг шаклланиши, диффуз эндокрин аппарати ҳужайраларининг, интрамурал нерв аппаратининг, иммун тузилмаларининг морфологик ва морфометрик хусусиятларини аниқлаш; тажрибада заҳарланиш натижасида қуёнларнинг авлодларида оч ичак маҳаллий бошқарув тузилмаларининг пренатал онтогенезда шаклланишининг морфологик хусусиятларига цирак пестициди таъсири механизмларини ўрганиш; турли ҳудудларда ингичка ичак туғма нуқсонлари билан туғилиш хавфининг қишлоқ хўжалигида пестицидлардан кенг фойдаланиш ва тегишли ҳудуд аҳолисининг сифатли ичимлик суви билан таъминланганлик даражаси билан корреляцион боғланиш мавжудлигини исботлаш ҳамда хирургик даволаш натижаларини баҳолаш, ингичка ичак туғма нуқсонларини олдини олишни такомиллаштиришга қаратилган.

**Муаммонинг ўрганилганлик даражаси.** Узок (Obremski K. et al., 2005; Moog F., 2009) ва яқин хориж (Швалев В.Н., 1979; Костюкевич С.В., 2009; Яглов В.В., Яглова Н.В., 2012; Яглова Н.В., Обернихин С.С., 2013; Чумаков В.Ю., Пазюк П.В., 2013;) олимларининг ички аъзолар нерв, эндокрин ва иммун аппаратларини ўрганишга бағишланган тадқиқотлари адренергик ва холинергик нерв тузилмаларининг, ингичка ичак шиллиқ пардаси иммун системаси афферент ва эфферент звеноларининг, эндокрин ҳужайраларининг ҳазм найи фаолиятини бошқаришдаги аҳамиятини кўрсатди. Ҳомиладорликнинг дастлабки давларида иммун системани фаоллаштиришга бағишланган экспериментал - морфологик ишлар улар авлодлари иммун система аъзолари морфогенезининг механизмини аниқлашга имкон берди (Яглова Н.В., Обернихин С.С., 2013,2014).

Ўзбекистонда академик Зуфаров К.А. морфологик мактабининг ходимлари томонидан (Абдурахманов М., 2005; Расулев К.И., 2006; Юлдашев А.Ю., 2008; Тухтаев К.Р., 2014; Азизова Ф.Х., 2014 ва бошқалар) ҳазм найи иммун ва эндокрин системалар аъзолари пре- ва постнатал онтогенезининг ўзига хослиги ўрганилди. Бинобарин каламушларга ҳомиладорлик ва эмизиш даврида пестицидлар билан сурункали таъсир қилиниши улар авлодлари (болаларининг) эндокрин, иммун аъзоларининг шаклланиши ортда қолишини кўрсатади (Tukhtaev K.R. et al., 2012, 2013, 2017). Антиген билан таъсир кўрсатиш



натижасида эса (салмонелла билан зарарлантириш) ингичка ичак иммун системасини постнатал онтогенезда шаклланишининг тезлашиши аниқланди (Азизова Ф.Х. ва бошқ., 2004; 2006, 2014).

Бугунги кунда атроф-муҳитни ифлослантирувчи омиллардан бири пестицидлар ҳисобланади. Аммо уларнинг маҳаллий бошқарувчи тизимларга, ҳамда уларнинг индуктив ва интегратив алоқаларига таъсири етарлича ўрганилмаган. Ташқи муҳит омилларининг (фактор) аъзолар шаклланиши давридаги таъсири турли хил туғма нуқсонларининг келиб чиқишига сабаб бўлиши мумкин. Узоқ (Lima M. et al., 2009; Tsai L.Y. et al., 2010; Burjonrappa S. et al., 2011) ва яқин хориж (Иванов В.В. ва бошқ., 2006; Морозов Д.А. ва бошқ., 2011) олимлари тадқиқотларида ингичка ичакнинг пренатал онтогенез жараёни бузилишининг натижасида, туғма аномалияларнинг ривожланиши ва у билан боғлиқ бўлган ичак тутилиши каби асоратлар келиб чиқишдаги ўрни аниқланган. Ўзбекистонда профессор А.М.Шамсиев ва бошқалар (Shamsiev A.M. et al., 2018) шунга ўхшаш тадқиқотлар ўтказишган. Шунга қарамасдан пестицидларнинг она организми орқали ҳомиланинг ички аъзолари морфофункционал ривожланишига, жумладан ингичка ичак шаклланишига таъсири муаммоси ҳозиргача ҳал қилинмасдан қолмоқда. Шу нуқтаи назардан қаралганда ички аъзолар ва тизимларнинг пренатал ва постнатал онтогенезда ривожланиши, яъни уларнинг морфофункционал дифференцировкаси даврида морфологиясини, ҳамда маҳаллий бошқарувчи тизимларни ўрганиш долзарблигича қолмоқда. Бу муаммони ҳал қилиш муҳим назарий ва амалий аҳамият касб этади, чунки келиб чиқиши мумкин бўлган туғма нуқсонларни тахмин қилишда ва олдини олишда муҳим аҳамиятга эга бўлади.

**Тадқиқотнинг диссертация бажарилган олий таълим муассасасининг илмий-тадқиқот ишлари режалари билан боғлиқлиги.** Диссертация Самарқанд давлат тиббиёт институтининг илмий-тадқиқот ишлари режаси «Лаборатория ҳайвонлари ички органларининг ёшга кўра морфологияси ва уларнинг кимёвий моддалар таъсирида реактив ўзгаришлари» (2002-2017йй.) мавзусига мувофиқ бажарилган.

**Тадқиқотнинг мақсади** ҳомиладорлик даврида пестицидлар билан заҳарланган қуёнлар наслининг оч ичак нерв, диффуз эндокрин аппаратлари ва иммун тизимларининг пренатал ва постнатал онтогенетик ривожланиши морфологик хусусиятларини такомиллаштиришдан иборат.

**Тадқиқот вазифалари:**

пренатал онтогенезнинг сўнгги ва постнатал онтогенезнинг дастлабки давларида қуёнлар оч ичаги ривожланиши ва шаклланишининг морфологик ва морфометрик ўзига хослигини ўрганиш;

пренатал онтогенезнинг сўнгги ва постнатал онтогенезнинг дастлабки давларида қуёнлар оч ичаги диффуз эндокрин аппарати шаклланишини аниқлаш;

пренатал онтогенезнинг сўнгги ва постнатал онтогенезнинг дастлабки давларида қуёнлар оч ичаги интрамурал нерв аппарати асосий тузилмаларининг шаклланишини аниқлаш;

пренатал онтогенезнинг сўнги ва постнатал онтогенезнинг илк даврларида куёнлар оч ичаги иммун тузилмаларининг морфологик ўзига хослигини тадқиқ қилиш;

ҳомиладорлик вақтида циракс пестициди билан экспериментал заҳарланиш натижасида куёнларнинг авлодларида оч ичак маҳаллий бошқарув тузилмаларининг пренатал онтогенезнинг сўнги ва постнатал онтогенезнинг дастлабки даврларида ривожланиши ва шаклланишининг морфологик хусусиятларини ўрганиш;

назорат ва тажриба гуруҳидаги куёнларнинг оч ичаги тузилмаларининг ривожланиши ва шаклланишининг морфологик ўзига хослигини қиёсий таҳлиллаш асосида маҳаллий бошқарув тузилмаларига циракс пестициди таъсири механизмларини аниқлаш;

ҳудудларда ингичка ичак туғма нуқсонлари бўлган чақалоқларнинг туғилиши хавфининг аҳолини сифатли ичимлик суви билан таъминланганлиги ҳамда ушбу ҳудуддаги қишлоқ хўжалигида пестицидлардан фойдаланиш кўлами билан корреляцион боғлиқлик даражасини баҳолаш;

янги туғилган чақалоқларда туғма ингичка ичак тутилишининг клиник ва морфологик хусусиятларини аниқлаш, хирургик даволаш натижаларини ўрганиш;

ингичка ичак туғма нуқсонларини олдини олиш бўйича тавсияларни ишлаб чиқиш.

**Тадқиқотнинг объекти** 120 та куён ҳомиласи ва 160 та турли ёшдаги постнатал даврдаги куёнлар. Улардан 175 таси назоратдаги ва 105 таси тажриба куёнлари. Тадқиқотнинг эпидемиологик ва клиник қисмида ингичка ичак туғма нуқсонларининг Самарқанд вилояти ҳар-хил ҳудудларидаги учраши, ҳамда 171 нафар янги туғилган чақалоқларда ингичка ичак ривожланишининг туғма аномалияларини хирургик даволаш материаллари олинган.

**Тадқиқотнинг предмети** сифатида пренатал онтогенезнинг сўнги ва постнатал онтогенезнинг дастлабки даврларида оч ичак маҳаллий бошқарув аппаратлари (нерв, иммун ва диффуз эндокрин) морфологиясини нормада ва она организми орқали пестицид билан таъсир кўрсатилишида комплекс ўрганиш, ҳамда янги туғилган чақалоқларда туғма ингичка ичак тутилишининг эпидемиологияси, клиникаси ва морфологияси ўрганилган.

**Тадқиқотнинг усуллари.** Тадқиқот вазифаларини ҳал этиш ва мақсадга эришиш мақсадида умумгистологик, гистокимёвий, нейрогистологик, люминесцент-гистокимёвий, морфометрик ва электрон микроскопик, Бильшовский-Гросс, Кампос, Рассказова ва Гримелиус услубларида импрегнациялаш, Догел–Эрлих услубида суправитал бўяш, эпидемиологик, умумий клиник ва статистик таҳлил усулларида фойдаланилган.

**Тадқиқотнинг илмий янгилиги** қуйидагилардан иборат:

пренатал онтогенезнинг сўнги даврида куён ҳомиласи ва постнатал онтогенезнинг дастлабки даврларида куёнлар оч ичаги тузилмалари

морфологияси, морфофункционал шаклланиши жараёнида таркибий қисмларнинг ўзаро муносабатлари асосланган;

пренатал онтогенезнинг сўнги ва постнатал онтогенезнинг дастлабки муддатларида оч ичак бошқарув тизими тузилмалари компонентларининг морфологик ва морфометрик кўрсаткичларининг хусусиятлари асосланган;

куён ҳомиласида ҳомиладорлик даврида тажрибавий заҳарланиш натижасида оч ичак маҳаллий бошқарув тизимининг ўзгариш даражалари исботланган;

пренатал онтогенезнинг сўнги даврида куёнлар ҳомиласи ва постнатал онтогенезнинг дастлабки даврида куёнчалар организмига она организми орқали циракс пестицидининг оч ичак морфологик кўрсаткичларига салбий таъсири исботланган;

ингичка ичак туғма нуқсонлари билан туғилиш хавфининг сифатли ичимлик суви таъминоти ва қишлоқ хўжалигида пестицидлардан фойдаланиш ҳолати билан боғлиқлик корреляцияси даражаси ва ингичка ичак туғма нуқсонларининг олдини олишдаги ахамияти асосланган.

**Тадқиқотнинг амалий натижаси** қуйдагилардан иборат:

ривожланаётган ҳомила организми бошқарувчи тузилмаларига тажриба омилларининг таъсири аниқланган;

пренатал онтогенез даврида пестицидлар таъсири аниқланган, пренатал давр аномалиялари ривожланиши ва туғма мажруҳлик антенатал профилактикаси ишлаб чиқилган;

бўлажак организмларнинг меъёрда пренатал ривожланишини ҳимоя қилиш учун профилактик чора-тадбирлар ишлаб чиқилган;

постнатал онтогенезнинг илк даврида бошқарув тузилмаларини тадқиқ этишдан олинган натижалар ва антенатал даврда экстремал омилларнинг асоратли таъсирини олдини олиш ва даволаш зарурлиги исботланган;

2017-2021 йилларда ичимлик суви таъминоти ва канализация тизимларини комплекс ривожлантириш ҳамда модернизация қилиш давлат дастурлари билан уйғунлашиб, соғлом авлодни тарбиялашга қаратилган тартиби ишлаб чиқилган;

морфологик фанлар, болалар хирургияси, неонатология, педиатрия, гастроэнтерология ва эмбриология бўйича тегишли бўлимларни ўқитиш учун қўшимча ўқув материаллари сифатида ишлатилган.

**Тадқиқот натижаларининг ишончлилиги** ишда қўлланилган назарий ёндашув ва усуллар, олиб борилган тадқиқотнинг услубий жиҳатдан тўғрилиги, тажриба ҳайвонлари ва беморлар сонининг етарлилиги, умумгистологик, гистокимёвий, нейрогистологик (Бильшовский-Гросс, Кампос, Рассказова ва Гримелиус усулларида импрегнациялаш, Догел–Эрлих усулида суправитал бўяш), люминесцент-гистокимёвий, морфометрик ва электрон микроскопик, эпидемиологик ва статистик усулларида ишлов берилганлиги, ҳомиладорлик даврида пестицид билан заҳарлантирилган куён авлодлари оч ичаги иммуннейроэндокрин аппаратларининг морфологияси ўрганилганлиги шунингдек, тадқиқот натижаларининг халқаро ҳамда маҳаллий тадқиқотлар билан таққосланганлиги билан асосланган. Статистик

усулларнинг қўлланилиши олинган натижаларнинг ишончлилигини таъминлаган.

**Тадқиқот натижаларининг илмий ва амалий аҳамияти.** Тадқиқот натижаларининг илмий аҳамияти оч ичак девори тузилмавий компонентларининг, ҳамда иммуннейроэндокрин тизимининг пренатал онтогенезнинг сўнгги даврдаги шаклланиши ва илк постнатал даврда янги озикланиш ва ривожланиш шароитларига мослашишдаги ўрнини ва такомиллашувини морфологик асослаб беришдан иборатдир.

Тадқиқот натижасининг амалий аҳамияти постнатал онтогенезнинг илк даврида бошқарув тузилмаларининг морфофункционал шаклланиши ва такомиллашиши даврида экстремал омилларнинг таъсири оч ичак бошқарув тузилмалари шаклланишининг кечикиши ёки тўхтаб қолишига олиб келиши мумкинлигини исботлашдан иборат. Бинобарин, бу давр онтогенез жараёнида энг заиф бўлиб, ривожланаётган организмни ташқи муҳитнинг салбий таъсиридан алоҳида ҳимоясини талаб қилади. Ушбу натижалар «Оналик ва болаликни ҳимоя қилиш» давлат дастурига тааллуқлидир. Бундан ташқари, янги туғилган чақалоқларда туғма ингичка ичак нуқсонларини хирургик даволаш усуллари, интервенция ва даволаш-диагностик аралашувларни ўзида жуда оғир кечирадиган бу гуруҳ касалларда чегараланган имкониятга эга эканлиги туфайли, муаммони ҳал қилиш йўллари профилактика усулларига қаратиш лозимлиги таъкидланган.

**Тадқиқот натижаларининг жорий қилиниши.** Ҳомиладорлик даврида пестицид билан захарлантирилган куён авлодлари оч ичаги иммуннейроэндокрин аппаратларининг морфологияси бўйича олинган илмий натижалар асосида:

«Илк постнатал онтогенезда оч ичак интрамурал нерв аппарати морфологияси» услубий қўлланмаси тасдиқланган (Соғлиқни сақлаш вазирлигининг 2018 йил 23 январдаги 8н-д/15-сон маълумотномаси). Мазкур услубий қўлланма илк постнатал онтогенезнинг турли муддатларида тажриба ҳайвонлари оч ичаги интрамурал нерв тизими ривожланиш даражаси, овқатланиш хусусиятлари ўзгаришига кўра ичак нерв тузилмалари ривожланишининг интенсив ўзгариши муддатларини аниқлаш имконини берган;

«Онтогенезнинг илк давларида оч ичак морфологик тузилишини баҳолашнинг айрим инновацион усуллари» услубий қўлланмаси тасдиқланган (Соғлиқни сақлаш вазирлигининг 2018 йил 23 январдаги 8н-д/15-сон маълумотномаси). Мазкур услубий қўлланма онтогенезнинг илк давларида ингичка ичак материалларига ва кесмаларига гистологик ишлов беришнинг бир нечта янги замонавий усуллари амалиётга татбиқ қилиш имконини берган;

Ҳомиладорлик даврида пестицид билан захарлантирилган куён авлодлари оч ичаги иммуннейроэндокрин аппаратларининг морфологиясини такомиллашувига қаратилган илмий тадқиқот натижалари соғлиқни сақлаш амалиётига, жумладан, Самарқанд давлат тиббиёт институти, Тошкент тиббиёт академияси, Тошкент педиатрия тиббиёт институтлари марказий илмий лабораториялари ҳамда гистология, цитология ва

эмбриология, суд тиббиёти ва патологик анатомия, нормал ва патологик физиология кафедралари ўқув жараёнига ҳамда морфология, неонатология, педиатрия, болалар хирургияси ва суд тиббиёти йўналишлари бўйича фундаментал тадқиқотга татбиқ қилинган (Соғлиқни сақлаш вазирлигининг 2018 йил 6 июндаги 8н-д/116-сон маълумотномаси). Олинган тадқиқот натижалари янги туғилган чақалоқларда туғма ингичка ичак нуқсонларини хирургик даволаш имкониятлари бу жажжи беморларда ҳозирги кунда анча чегараланганлигини кўрсатди.

**Тадқиқот натижаларининг апробацияси.** Мазкур тадқиқот натижалари 15 та илмий-амалий анжуманда, жумладан, 3 та халқаро ва 6 та республика илмий-амалий анжуманларида муҳокамадан ўтказилган.

**Тадқиқот натижаларининг эълон қилинганлиги.** Диссертация мавзуси бўйича жами 39 та илмий иш, шулардан Ўзбекистон Республикаси Олий аттестация комиссияси докторлик диссертациялари асосий илмий натижаларини чоп этиш тавсия этилган илмий нашрларда 16 та мақола, жумладан, 13 таси республика ва 3 таси хорижий журналларда нашр этилган.

**Диссертация ҳажми ва тузилиши.** Диссертация таркиби кириш, еттита боб, хулоса ва фойдаланилган адабиётлар рўйхатидан иборат. Диссертациянинг ҳажми 200 бетни ташкил этади.

## **ДИССЕРТАЦИЯНИНГ АСОСИЙ МАЗМУНИ**

**Кириш** қисмида ўтказилган тадқиқотларнинг долзарблиги ва зарурати асосланган, тадқиқотнинг мақсади ва вазифалари, объект ва предметлари тавсифланган, республика фан ва технологиялари ривожланишининг устувор йўналишларига мослиги кўрсатилган, тадқиқотнинг илмий янгилиги ва амалий натижалари баён қилинган, олинган натижаларнинг илмий ва амалий аҳамияти очиқ берилган, тадқиқот натижаларини амалиётга жорий қилиш, нашр этилган ишлар ва диссертация тузилиши бўйича маълумотлар келтирилган.

Диссертациянинг **«Ингичка ичак бошқарув тузилмаларининг онтогенези ва ривожланиш жараёнига пестицидларнинг таъсирининг замонавий талқини»** деб номланган биринчи бобида етарли миқдорда тиббий-биологик муаммолар ёритилган замонавий, маҳаллий ва хорижий илмий адабиётлар таҳлил қилинди. Овқат ҳазм қилиш органлари иммун, интрамурал нерв ва диффуз эндокрин тизим морфологияси бўйича кўплаб адабиётлар келтирилган, уларни таҳлил қилиш орқали ўрганилаётган мавзунинг муаммолари аниқланди. Овқат ҳазм қилиш аъзоларининг пренатал ва постнатал онтогенези ҳамда уларнинг бошқарув тизимларига оид адабиёт манбаларининг таҳлили, шунингдек, ушбу бошқарув тузилмаларнинг ўзаро муносабатлари ёритилган манбалар келтирилган. Бундан ташқари, ўсимликларни ҳимоялаш учун ишлатиладиган кимёвий воситаларнинг организмга таъсири, биосферада пестицидларни айланиши ва уларнинг организмдаги тизимлар, ҳамда бошқарув тузилмалари морфологиясига таъсири ёритилган етарли миқдорда зарурий адабиётлар ҳам таҳлил қилинди.

Диссертациянинг «Пестициднинг оч ичак онтогенези ва бошқарув тузилмаларига таъсирини ўрганиш материал ва усуллари» деб номланган иккинчи бобида тадқиқот учун материаллар тўлиқ тавсифланган (120 та қуён ҳомиласи ва 160 та турли ёшдаги қуёнчалар оч ичаги. Барча ўрганилган объектлар – 280 та). Тажрибалар ҳомиладорликнинг 1, 10, 20 ва 30 кунда зонд ёрдамида ошқозон ичига 5 ДОК микдорда циракс пестицидини сувли эмульсияда қуйиш йўли билан мутлоқ соғлом ҳомиладор қуёнларда ўтказилди. Назоратдаги урғочи қуёнларга дистилланган сувни худди шу муддатларда, худди шу ҳажмда қуйилди. Назорат ва тажрибадаги урғочи қуёнлар бир хил шароитда ва бир хил озикланиш рақонида сақланди. Тажрибалар «Тажриба ва бошқа илмий мақсадларда фойдаланилувчи умуртқали ҳайвонлар ҳимояси ҳақидаги Европа конвенцияси»га мувофиқ олиб борилди (Страсбург, 1985). Айнан шу бобда материалларни қотириш ва гистологик ишлов беришнинг инновацион усуллари (диссертант томонидан ишлаб чиқилган) келтирилган. Умумгистологик, нейрогистологик, люминесцент-гистокимёвий ва электрон микроскопия тадқиқот усулларида фойдаланиш асосланган. Илк муддатдаги ҳомилалар бачадон билан бирга олиниб парафинга қуйилди. Қуёнчаларнинг оч ичаги рулет шаклида ўралди, қотирилди ва парафинга қуйилди. Бунда оч ичакнинг бир қисми фиксациясиз криостатда музлатилди ва ундан олинган кесмаларга глиоксил кислотаси билан адренергик нерв толалари ва флюоресценцияланувчи эндокриноцитларни аниқлаш мақсадида В. Н. Швалев ва Н. И. Жучкова услуби бўйича ишлов берилди. Оч ичакнинг парафинли кесмаси Ван-Гизон, гематоксилин-эозин усуллари бўйича бўялди, Гримелиус усулида кумуш нитрат тузи билан импрегнация қилинди. Фиксацияланган материалнинг криостатда олинган кесмаси буюм ойнасига ёпиштирилди ва худди шу ҳолатда Бильшовский-Гросс услуби бўйича импрегнацияланди. (Рационализаторлик таклифлари учун гувоҳнома №1784 12 июль 2012 й). Нейронларни суправитал бўяш Грублер маркасидаги метилен кўки бўёқларидан фойдаланиб Догел-Эрлих услуби бўйича амалга оширилди. Адренергик нерв тузилмалари ва флюоресценцияланувчи апудоцитлар ЛЮМАМ–ИЗ маркали люминесцент микроскопда ФС 1-4, ФС 1-6. филтрларидан фойдаланиб ўрганилди.

Электрон микроскопик тадқиқот учун шиллиқ парда бўлакчалари 0,1 М фосфатли буферда 2,5% ли глутаральдегид эритмасида фиксацияланди, 1% ли 4 оксидли осмий эритмасида қайта ишланди. Материал ўсувчи концентрациялардаги спиртларда сувсизлантирилди ва эпон қоришмасига қўшилди. Трансмиссион электрон микроскопия (ТЭМ) учун ҳомила ингичка ичаги 2,5% ли глутар альдегид эритмасида 1% ли 4 оксидли осмий эритмасини қўшиш билан фиксацияланди. Кесмалар ультрамикротом Ultracut (Reichert Yong) ёрдамида олинди, уранилацетат ва қўрғошин цитрати эритмалари билан контрастланди (микропроцессор Ultrastainer LKB). Тадқиқотлар электрон микроскоп Hitachi-H-600да ўтказилди. Ярим юпка эпон-аралдитли кесмалар метилен кўки - асосий фуксинлар билан бўялди ва Progress Capture Pro 2.6 рақамли камерали Axioscope (Carl Zeiss) микроскопи

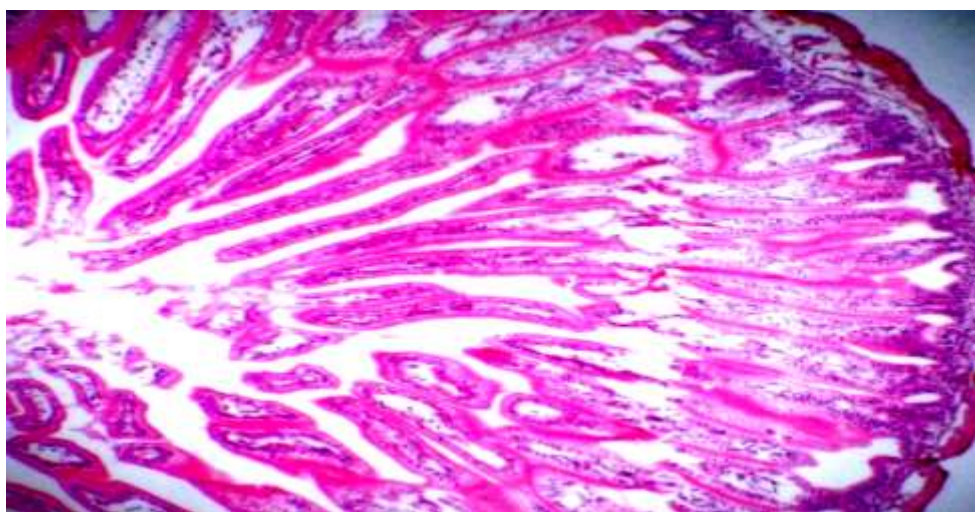
ёрдамида, Pentium IV компьютерига уланган холда ўрганилди. Ультраюпқа кесмалар уранилацетат ва кўрғошин цитрати эритмаси билан тўйинтирилиб тиниклаштирилгандан сўнг JEM-100 электрон микроскопида ўрганилди. Электрон микрофотографияда ҳар бир апудоцитда секретор доначаларнинг диаметри ўлчанди. Олинган қийматларни умумий қабул қилинган формулалар бўйича ҳақиқий рақамларга айлантирилди. Рақамли материални статистик қайта ишлашда Стюдент t-мезонларидан фойдаланиб тасдиқланди, фарқлар ишончлилиги  $P < 0,05$  мезонига кўра ишланди.

Апудоцитлар ва нерв тузилмалари зичлиги 256 катакчали ва нуқтали окуляр сетка ёрдамида аниқланди, тузилмаларнинг чизиқли ўлчамлари окуляр линейкада ўлчанди, унинг ўлчамларининг қийматини аниқлаш объект микрометр ёрдамида ўтказилди.

Диссертациянинг «**Пре- ва постнатал онтогенезда оч ичак ва унинг маҳаллий бошқарув аппаратининг ривожланиши**» деб номланган учинчи бобида акс эттирилган тадқиқотлар шуни кўрсатдики, пренатал онтогенезнинг 15 кунда қуёнлар оч ичаги шиллиқ пардаси ривожланмаган. 20 кунда мушак пластинкаси ва бўйлама бурмалар, 25 кунликда ворсинкалар ва крипталар пайдо бўлади. Туғилиш вақтига келиб оч ичакнинг барча тузилмавий компонентлари шаклланган бўлади.

Илк постнатал онтогенезда қуёнчалар оч ичаги девори компонентларида ҳам морфологик, ҳам морфометрик ўзгаришлар рўй беради, хусусан:

Янги туғилган қуёнчаларда ворсинкалар тўлиқ шаклланмаган ва юқориси кенг - ости тор бўлиб япроқсимон шаклда бўлади. Постнатал ривожланиш даврида ворсинкаларнинг шаклланиши жараёнида асоси ва учи аста-секинлик билан қалинлашади, ўрта учдан бир қисми эса кўндалангига торайиб боради (1-расм). Постнатал ривожланишининг 30-кунда қуёнчалар оч ичаги ворсинкалари тўлиғича шаклланади ва бармоқни эслатувчи узун шаклга эга бўлади.



1-расм. 20 кунлик қуёнча. Оч ичак девори. Гематоксилин-эозин усулида бўялган. Об.20, ок.10.

Янги туғилган қуёнлар оч ичаги шиллиқ қавати крипталари узун овал шаклда, тепаси тор бўлади, баъзан уларнинг ичи кенгайган бўлиши ҳам

мумкин. Кейинчалик, шаклланиш жараёнида крипта туби тораяди, чўзилади ва тўла шаклланган криптларни куёнлар оч ичагида илк постнатал ривожланишнинг 30 кунда кўриш мумкин. Оч ичак шиллик қавати эпителийси призмасимон хошияли. Янги туғилган куёнчалар оч ичак криптлари таркибида қадахсимон хужайралар мавжуд эмас. Кейинчалик, бу хужайралар уларнинг эпителийси таркибида пайдо бўлади. Ворсинкалар эпителийсида қадахсимон хужайралар миқдори асосидан учига қараб кўпайиб боради.

Морфологик ўзгаришлар таҳлилига кўра, 20 кунликдан бошлаб оч ичак тузилмавий компонентлари ўз морфологик тузилишига кўра катта куёнлар оч ичагига хос бўлган хусусиятларга эга бўла бошлайди. Бироқ, айрим морфометрик фарқлар мавжуд. Бизнинг морфометрик тадқиқотларимиз юқорида келтирилганларни тасдиқлайди. Бунда:

Янги туғилган куёнчалар оч ичаги деворининг умумий қалинлиги ўртача  $273,4 \pm 5,31$  мкмни ташкил этди. 10 кунлик куёнчаларда бу кўрсаткич янги туғилганларга қараганда 35,2% га кўпроқ, 20 кунлик куёнларда 10 кунлик куёнларга қараганда 28,8% га кўпроқ ва 30 кунлик куёнларда бу кўрсаткич 20 кунлик куёнларга нисбатан 38% кўпроқ, янги туғилганларга қараганда эса 140,2% кўпроқ. Ушбу маълумотлар оч ичак девори қалинлиги постнатал ривожланишнинг 30 кунда анча ошганини кўрсатади.

Янги туғилган куёнчалар оч ичаги шиллик қавати қалинлиги ўртача  $103,09 \pm 3,65$  мкмни ташкил этади. Постнатал ривожланишнинг 10 кунда у янги туғилганларга қараганда 61,8% кўпроқ. 20 кунлик куёнчаларда оч ичак шиллик қавати қалинлиги 10 кунликларга қараганда 42,2% кўпроқ. 30 кунлик куёнчаларда бу кўрсаткич 20 кунликларга қараганда 24,6% кўпроқ, янги туғилганларга қараганда эса 186,8% кўпроқ. Шиллик қаватнинг кўпроқ қалинлашуви постнатал ривожланишнинг 20 кунда кузатилади.

Шиллик ости қават қалинлиги илк постнатал ривожланишнинг 30 куни давомида нисбатан бир хил ўзгариб боради. Янги туғилган куёнчаларда оч ичак шиллик ости қавати қалинлиги ўртача  $78,85 \pm 1,99$  мкмни ташкил этади. 10 кунда бу кўрсаткич 33,9%га ўсган. 20 кунлик куёнчаларда шиллик ости қават қалинлиги сезиларли ўсмайди (8,8%), постнатал ривожланишнинг 30 кунда бу кўрсаткич 17,5%га камайган, бироқ, янги туғилган куёнчалар билан таққосланганда 20,2% га кўпроқ.

Оч ичак мушак қавати қалинлиги ҳам ривожланиш жараёнида ўзгаради. Янги туғилган куёнчаларда мушак қавати қалинлиги ўртача  $98,11 \pm 1,99$  мкмни ташкил этади. Постнатал ривожланишнинг 10 кунда бу кўрсаткич сезиларли ўсмайди (1,9%). 20 кунлик куёнчаларда мушак қават қалинлиги 10 кунликларга қараганда 28,7% кўпроқ. Постнатал ривожланишнинг 30 кунда куёнчалар оч ичаги мушак қавати анча ўсгани кузатилади (20 кунлик куёнчаларга қараганда 111,9%). Оч ичак мушак қавати қалинлиги 30-кунда янги туғилган куёнчалар билан таққосланганда 177,8% га ошди.

Ворсинкалар узунлиги ҳам бир текис ўсиб боради ва янги туғилган куёнчаларда ўртача  $10,63 \pm 21,58$  мкмни ташкил этади. 10 кунда у 41%га ошди. 20 кунлик куёнчада ворсинкалар баландлиги 10 кунликка қараганда



24,3% кўпроқ. 30 кунда бу кўрсаткич 20 кунлик билан таққослаганда 5,3 % га ўсган ва янги туғилган қуёнчалар билан таққосланганда 84,5% га ўсган. Янги туғилган қуёнчалар оч ичаги криптлар чуқурлиги ўртача  $113,38 \pm 2,66$  мкмни ташкил этади. Постнатал ривожланишнинг 10 кунда у 12,2% га камаяди. 20 кунлик қуёнчаларда бу кўрсаткич сезилмас ўсган (12,2%). Постнатал ривожланишнинг 30 кунда қуёнчалар оч ичаги криптлари чуқурлиги сезиларли ўсган. У 20 кунликка қараганда 49,2% га кўпроқ, янги туғилганларга қараганда эса 47% кўп.

Шундай қилиб, кейинчалик илк постнатал онтогенез даврида қуёнчалар оч ичаги девори тузилмавий компонентларининг функционал мослашув жараёнида морфофункционал дифференцировкаси юз беради. Ушбу параметрларнинг сезиларли ўзгариши постнатал онтогенезнинг 20-кунда кўзга ташланади ва бунга сабаб қилиб қуёнчаларнинг бу ёшда она сутидан ташқари қаттиқ овқатларни ҳам ейишни бошлашлари билан боғлаб кўрсатиш мумкин.

Пренатал даврдаги қуёнлар ҳомилалари ва постнатал онтогенездаги қуёнчалар оч ичаги маҳаллий бошқарув тузилмалари морфологияси ёритилган бўлимда пренатал онтогенезнинг сўнгги ва илк постнатал онтогенез жараёнида оч ичак бошқарув тузилмаларининг ривожланиши бўйича олинган натижалар қуйидагича келтирилган:


Қуён ҳомиласи оч ичаги эпителийси 25-кундан дифференцияланади ва хошияли эпителийнинг барча турли кўринишли хужайраларини, шунингдек, эндокрин хужайраларни аниқ кўриш мумкин бўлади. Бу ёшда эпителия таркибида бўлажак шаклланивчи криптлар ўрнида апудоцитлар ҳам очик ҳам ёпиқ кўринишда намоён бўлади. Бунда улар ўз морфологиясига кўра бир мунча фарқланади: айнан йирик ядроси ва турли кўринишдаги шакллари билан.

Қуён ҳомиласи оч ичаги шиллик қавати эндокрин хужайралари дифференцировкаси 20-кунликдан бошланади ва уларнинг типологик дифференцировкаси пренатал онтогенезнинг 20-25-кунликлар оралиғида юз беради. Флюороген амин синтези 20 - кунликдан бошланади ва бу очик кўринишли хужайралар ёпиқ кўринишдагиларга қараганда бир мунча олдинроқ дифференцияланишидан далолат беради. Ушбу маълумотлар оч ичак эпителийси дифференцировкаси унинг диффуз эндокрин аппарати дифференцировкаси билан кечишини тасдиқлайди. 20 кунликкача бўлган ривожланиш даврини оч ичак эпителийсининг унинг диффуз эндокрин тизими билан дифференцировкаси даври деб аташ мумкин. Эпителиоцитлар ва бошқа хужайравий тузилмалар дифференцировкасига асосий таъсирни унинг маҳаллий бошқарув тизимини ташкил қилувчи ва айнан диффуз эндокрин тизимини ташкил қилувчи эндокрин хужайралар синтезлайдиган биоген аминлар кўрсатади.

Қуён ҳомиласи оч ичаги пренатал онтогенези якунида унинг интрамурал нерв тизимининг асосий тузилмалари шаклланиши кузатилади. Шиллик ости ва мушаклараро нерв тугунлари кўп миқдордаги нейробластлардан иборат ва улар морфофункционал дифференцировканинг турли босқичларида бўлади.

Синаптик ва афферент нерв охирлари ҳамда чегараланган арборизацияли рецепторлар ҳам кузатилади.

Постнатал онтогенезнинг илк муддатларидаги қуёнчалар оч ичаги девори нерв тизими шаклланиши босқичида бўлади: янги туғилган қуёнчалар оч ичак деворида шиллиқ ости, мушаклараро ва субсероз чигаллар, типологик дифференциалланувчи вегетатив нейронлар ва кўп миқдордаги нейробластлар аниқланади. Кейинчалик тенг ўсимтали нейроцитлар ва Догел ҳужайраларининг 3 типи ҳам дифференцияланади. Нейробластлар миқдори постнатал ривожланишнинг 20 кунда сезиларли камаяди. Шу муддатда интрамурал тугунлар вегетатив нерв тизимининг барча тузилмавий компонентларидан – нерв ҳужайралари, нерв толалари, синаптик ва рецепторли нерв охирлари, дифференцияланган вегетатив нейронларнинг барча турларидан ташкил топган. Адренергик нерв толалари интенсив нурланади, оч ичак артерияси атрофида тўрлар ҳосил қилади ва улар шу ерда периваскуляр адренергик тўрни шакллантиради; бундай толалар вена атрофида яккам-дуккам (2-расм).



2-расм. 20 кунлик қуёнча оч ичаги периваскуляр адренергик нерв тўри. Тотал препарат. Глиоксил кислотаси билан ишлов берилган. Об. 20, гомаль 3. А–турли калибрдаги артериялар, Б – периваскуляр адренергик тўр, В – вена.

Оч ичак иммун аппаратида дастлаб афферент звено шаклланади. У 25 кунлик қуён хомиласи шиллиқ пардаси хусусий пластинкасида ва шиллиқ ости пардасида яккам-дуккам лимфоцитлар тупламларидан иборат, уларнинг кенг герменатив марказлари асосан лимфобластлардан иборат.

Туғилгандан кейин бир ой мобайнида ворсинкалар ва крипталар стромалари ва шиллиқ ости пардаси лимфатик тугунларининг таркибий-функционал дифференцировкаси рўй беради, ҳамда сезиларли даражада иммуноцитларнинг зичлиги ва турли кўринишлари кўпаяди. Бунда энг кўп ўзгариш 20-кунгача кузатилади. Ҳайвонлар ички стерилланган шароитдан

чиқишганда ва шиллик қаватларга кўп сонли микроорганизмлар тушганда лимфоцитларнинг стромада жойлашув зичлигининг ошиши (эфферент звено) 10-кунгача анча интенсив (ўртача 32%); кейинчалик иммуноцитларнинг ўртача 21% га ошиши ўзида ингичка ичакда шаклланивчи бошқарув тизимлари мослашувининг интеграцияланган натижаларини ва организмнинг озуқа миқдори ва сифати тўла ўзгаришига, овқат ҳазм қилиш ва сўрилиш жараёнлари мослашувини акс эттиради. 20–кундан оч ичак шиллик парда хусусий пластинкасида лимфоцитлар зичлиги ортиши сезиларсиз. Юқорида келтирилган маълумотлар ўзаро муносабатларни оптимал бошқаруви ва организмнинг ташқи ва ички муҳити гомеостазини таъминловчи оч ичак иммун тизими афферент ва эфферент занжирларининг, эндокрин ва нерв тузилмаларининг структур-функционал шаклланиши тугатилишини билдиради.

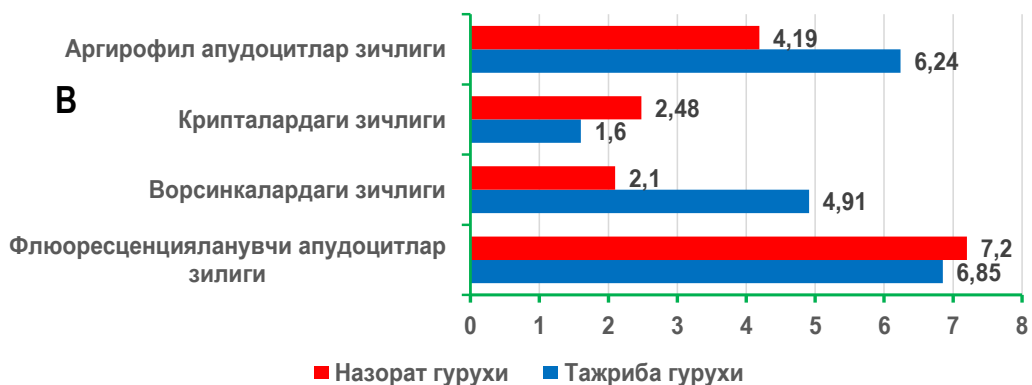
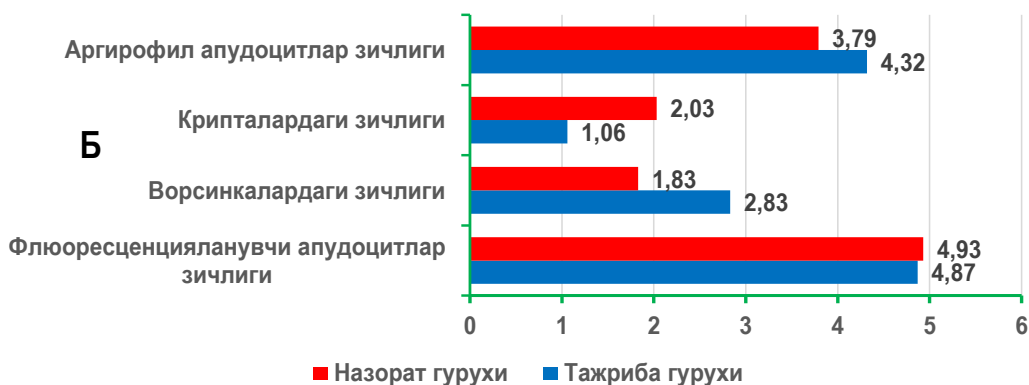
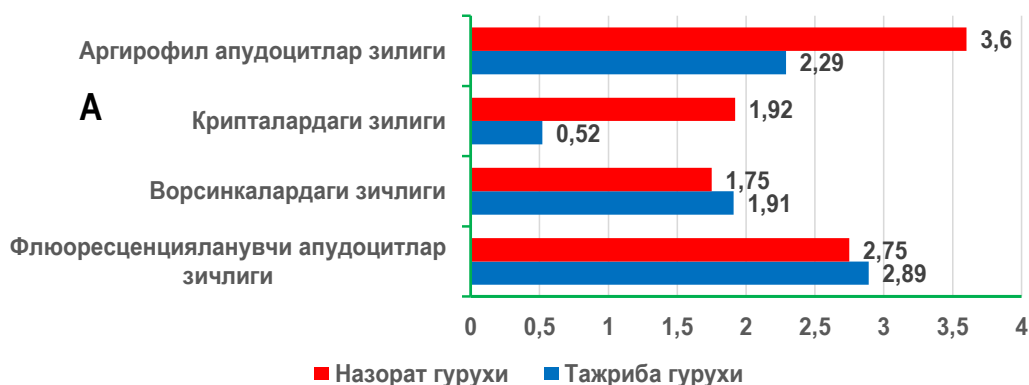
Диссертациянинг «**Пестициднинг оч ичак ривожланиши ва унинг маҳаллий бошқарув аппарати таъсири**» деб номланган тўртинчи бобида қуёнларни ҳомилдорлик даврида пестицидлар билан заҳарлаш натижасида ривожланиш ва ўсиш тезлиги, шунингдек, тузилмавий компонентлар шаклланиши кўрсаткичлари назорат гуруҳидаги насллар билан таққосланганда бир мунча секинлашади. Бу пренатал онтогенезнинг сўнги ҳамда постнатал онтогенезнинг илк даврига ҳам тегишлидир. Тузилмавий компонентлар шаклланишига кўра қолоқлик уларнинг морфометрик кўрсаткичларида ҳам кузатилади. Агарда, пренатал онтогенезнинг сўнги даврлари бўйича оч ичак девори умумий қалинлиги таққосланса, бу кўрсаткич, назорат гуруҳидаги қуёнлар ҳомиласига қараганда тажриба гуруҳидаги қуёнлар ҳомиласида 12 мкмга кўпроқ. Агар, ичак бўшлиғи ва шиллик қават девори тузилмавий компонентлар шаклланишида қалинлигининг камайиши эътиборга олинса, тажриба гуруҳидаги қуёнлар ҳомиласида бу жараён бир мунча секинлашганини аниқлаш мумкин. Назорат гуруҳидаги қуёнларда пренатал онтогенез сўнгида эпителийнинг ўртача қалинлиги  $12 \pm 0,26$  мкм га тенг, тажриба гуруҳидагиларда эса  $9,2 \pm 0,1$  мкмни ташкил қилади. Мушак қавати қалинлиги, шиллик ости ва хусусий пластинка қалинлиги ва бошқа морфометрик кўрсаткичлар тажриба гуруҳидаги қуёнларда сезиларли юқори даражада сақланиб қолади. Буларнинг барчаси тажриба гуруҳидаги қуёнлар ҳомиласида пестицид циркули таъсирида оч ичакда тузилмавий компонентларининг шаклланиши сезиларли ортида қолишини тасдиқлайди. Назорат гуруҳидаги қуёнлар ҳомиласида оч ичак девори қалинлиги камайиши тезлиги 63%га тенг, тажриба гуруҳидаги қуёнлар ҳомиласида эса 60%га тенг.

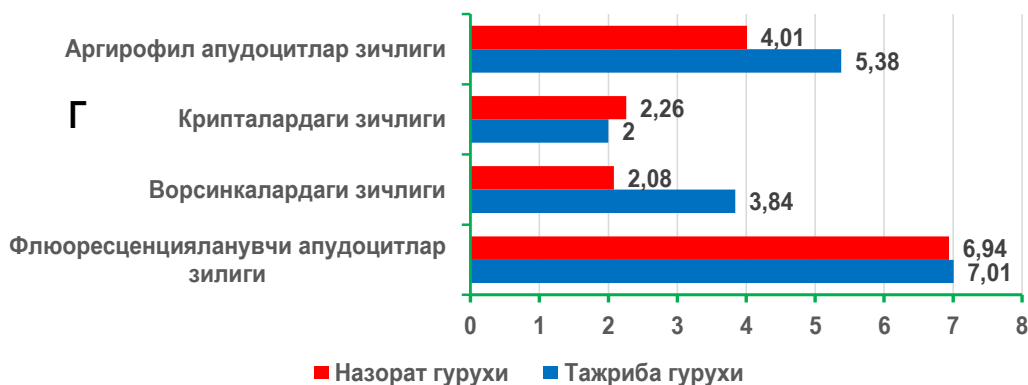
Тажриба гуруҳидаги қуёнчалар оч ичагида эндокрин ҳужайраларнинг жойлашув зичлиги, эндокрин ҳужайралар майдони улуши ва очиқ типдаги апудоцитларнинг миқдори ворсинкаларда ошиши ҳисобига кўпроқ (3-расм). Крипталарда эса бу кўрсаткич сезиларли кам.

Тажриба ҳайвонларида оч ичак шиллик қавати иммун тузилмаларининг ривожланиши ва шаклланиши, бошқа тадқиқ қилинаётган маҳаллий бошқарув тузилмалари сингари бир хил ёшдаги назорат гуруҳи қуёнларига

қараганда секин боради.

Илк постнатал онтогенез даврида циракс пестициди таъсирида ўсган қуён болалари, оч ичак иммун тизими афферент қисми тузилмавий-функционал зоналарида гипоплазия аниқланади, хужайраларнинг шаклланиши, назорат гуруҳи хайвонларидагига нисбатан бошқа типдаги хужайралар гуруҳлари нисбати шаклланиши кузатилади.





3-расм. Назорат ва тажриба гуруҳларидаги қуён болалари шиллик қавати турли тузилмавий компонентларида апудоцитларнинг жойлашув зичлиги

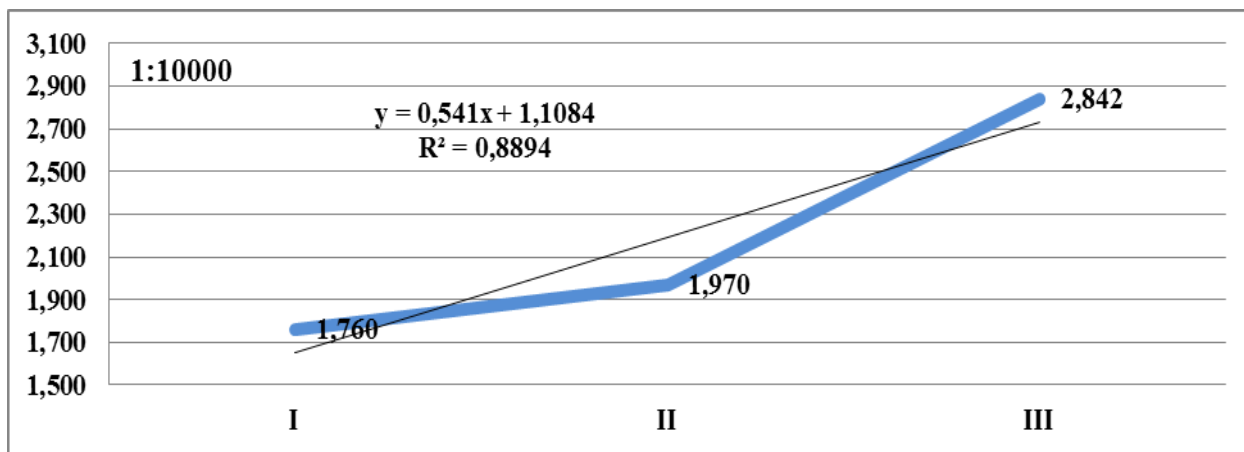
А. янги туғилган Б. 10 кунлик, В. 20 кунлик Г. 30 кунлик.

1-аргиофил апудоцитлар жойлашувининг умумий зичлиги. 2- крипталарда жойлашув зичлиги. 3-ворсинкаларда жойлашув зичлиги. 4-флюоресценцияланувчи апудоцитлар жойлашуви зичлиги. 1-қатор назорат гуруҳи. 2–қатор тажриба гуруҳи.

Қуёнларни хомила ичи ривожланиши даврида пестицид билан заҳарлашда оч ичак интрамурал нерв тизими тузилмавий компонентлари шаклланиши назорат гуруҳидагиларга қараганда сезиларли секинроқ амалга ошади. Интрамурал тугунларнинг нейроглиал компонентлари гиперплазияси ва гиперимпрегнацияси аниқланади. Она организми орқали циракс билан эндоген интоксикациянинг узокроқ муддатларида нерв толаларининг донадорлиги, асосан, миелинсиз толаларда ва периневрийда сўлғинлик кузатилади. Миелинли нерв толалари миелин пардаларида унча катта бўлмаган турли шаклдаги вакуолалар пайдо бўлиши аниқланади.

Диссертациянинг «**Пре ва постнатал онтогенезда пестицид таъсирида оч ичак ультраструктураси**» деб номланган бешинчи бобида электрон микроскопия текшириш усули ёрдамида ушбу гуруҳлардаги наслларда эндокрин хужайраларнинг цитоплазмасида вакуолалар, ядроларининг хар хил шаклдалиги, яхши ривожланмаган нерв элементларидан хужайралар ва нерв толалари аниқланди. Миелинли нерв толаларининг Шванн қобиклари юпқа, периневрий ва эндоневрий заиф ривожланган.

Диссертациянинг «**Янги туғилган чақалоқларда туғма ингичка ичак тугилишининг эпидемиологик характеристикаси**» деб номланган олтинчи бобида ёритилган клинко-эпидемиологик тадқиқотларимиз шуни кўрсатадики ингичка ичак туғма нуқсонлари билан туғилиш хавфининг сифатли ичимлик суви таъминоти ва қишлоқ хўжалигида пестицидлардан фойдаланиш ҳолати билан боғлиқлик корреляцияси даражаси юқоридир (4-расм).



4-расм. Болаларда ингичка ичак аномалиялари билан туғилиши (1:10000) аппроксимация кўрсаткичи ва чизиғи билан боғлиқлиги ( $R^2$ )

Диссертациянинг «**Янги туғилган чақалоқларда туғма ингичка ичак тутилишининг клиник ва морфологик характеристикаси**» деб номланган еттинчи бобида янги туғилган чақалоқларда ўткир ингичка ичак тутилиши бўйича бажариладиган хирургик амалиётлар натижалари қониқарсиз қолаётганлиги, бу жажжи беморларда операциядан кейинги давр жуда оғир кечиши кўрсатилган. Ушбу беморларни хирургик даволаш имкониятлари ҳали-хануз чегараланганлигини инобатга олган ҳолда алоҳида таъкидланганки, янги туғилган чақалоқларда ингичка ичак туғма нуқсонлари билан боғлиқ муаммоларни ҳал қилишда биринчи навбатда профилактика усулларига, яъни аҳолини сифатли ичимлик суви билан таъминлаш ва қишлоқ хўжалигида пестицидлардан фойдаланишни чеклаш каби чораларга таяниш мақсадга мувофиқлиги уқтирилган.

Шундай экан, қуёнларни ҳомиладорлик даврида циракс пестициди билан тажрибавий захарлаш, унинг ҳомиласининг ривожланишини, шунингдек, оч ичак тузилмавий компонентлари билан бирга унинг маҳаллий бошқарув тузилмалари ривожланишининг ҳам ортда қолишига олиб келади. Аъзо ва унинг девори тузилмаларининг гипоплазиясини, морфо- ва органогенез, турли даражадаги функционал тизимлар шаклланиши, интеграцияси ва мослашуви жараёнларига пестициднинг токсик таъсири асоратларини қонуний ходиса деб ҳисоблаш лозим. Бинобарин, пестицидлар фақатгина функциялар ва аъзоларнинг у билан бевосита тўқнашганда морфологиясига таъсир кўрсатибгина қолмасдан, балки улар ички органлар тузилмавий компонентлари шаклланишига она организми орқали ҳам таъсир кўрсатади.

## ХУЛОСА

«Ҳомиладорлик даврида пестицид билан захарлантирилган қуён авлодлари оч ичаги иммуннейроэндокрин аппаратларининг морфологияси» мавзусидаги фан доктори диссертацияси бўйича олиб борилган тадқиқот натижасида қуйидаги хулосалар тақдим этилди:

1. Пренатал онтогенез даврида қуёнлар ҳомиласи оч ичагида шиллик парда тузилмалари нисбатан кеч шаклланади. Пренатал онтогенез жараёнида шиллик парданинг бўйлама бурмалари, мушак пластинкаси 20 кунда, ворсинкалар ва крипталар 25 кунда пайдо бўлади. Туғилиш даврига келиб оч ичакнинг барча тузилмавий компонентлари шаклланади.

2. Маҳаллий бошқарув тузилмаларидан даставвал оч ичакнинг эндокрин аппарати дифференциаллашади ва у 20 кунлик қуёнлар ҳомиласида моноамин тутувчи апудоцитлардан ташкил топган. 25 кунлик даврида ҳомила оч ичак эпителийси таркибида эндокрин хужайраларнинг барча турлари аниқланади. Оч ичак типдаги хужайралар ворсинкаларда крипталарга нисбатан кўпроқ. Постнатал даврда ёпиқ типдаги эндокриноцитлар миқдорининг крипталарда ошиши кузатилади.

3. Қуён ҳомиласининг 20 кунлигида интрамурал нерв аппаратининг шаклланиши оч ичак девори шиллик ости ва мушак пардалари таркибида унча кўп бўлмаган нейробластлар тўпламининг пайдо бўлиши билан бошланади. Қон томирлари бўйлаб адренергик нерв толалари тўрлари аниқланади. Пренатал онтогенезнинг 25 кунда интрамурал нерв тугунлари таркибида узун аксонли ва тенг ўсимтали нерв хужайралар, нерв толалари тутамлари, рецепторлар ва синаптик нерв тузилмалари дифференциаллашади. Аммо, барча тугунлар таркибида нейробластлар ҳам учрайди ва уларнинг миқдори постнатал даврда камаяди. Шу билан бир қаторда туғилгандан кейин нейронларро бирикмалар, юқори арборизацияга эга рецепторлар ҳам аниқланади.

4. 25-кунлик қуён ҳомиласи оч ичак девори иммун аппарати афферент звеноси шиллик парда пластинкаси ва шиллик ости пардасида лимфоцитлар тўпламларидан иборат бўлиб, бундай тугунларнинг герминатив марказлари нисбатан кенг ва асосан лимфобластларни сақлайди. Янги туғилган қуёнчаларда лимфатик тугунчалар шаклланган ва бу тугунчалар оч ичак бўшлиғи билан чуқур крипталар ва махсус эпителиал каналлар орқали боғланган. Эфферент звено афферент звенодан кечроқ шаклланади, тўқималар ичи лимфоцитларининг жойлашуви зичлиги ёш катталашини билан доимо ошиб боради ва сезиларли ўсиш тезлиги 20 кунлик қуёнларда кузатилади.

5. Қуёнларни ҳомиладорлик даврида пестицидлар билан экспериментал захарлаш, улар наслининг оч ичаги девори морфогенези ва унинг бошқарув тузилмалари дифференцировкасини сусайтиради. Ҳомиладорлик даврида захарланган қуён насли оч ичагининг тузилмавий компонентлари морфологик ва морфометрик кўрсаткичлари назорат гуруҳига нисбатан сезиларли орқада қолган. Бу жараён пренатал онтогенезнинг сўнги даврида ҳам илк постнатал даври ривожланишида ҳам кузатилади.

6. Ҳомиладорлик даврида циракс пестицид таъсирида захарланган урғочи қуёнлар насли оч ичагида энг аввало, маҳаллий эндокрин тизими айниқса флюоресценцияланган эндокриноцитлар таъсирланади. Кейинчалик оч ичакда нерв тизими, ва туғилиш пайтида эса иммун тизимида ҳам

ўзгаришлар кузатилади. Илк постнатал онтогенез даврида ичакнинг барча маҳаллий бошқарув тизимлари комплекс таъсирланади.

7. Худудларда ингичка ичак туғма нуқсонлари билан туғилиш хавфининг сифатли ичимлик суви таъминоти ва қишлоқ хўжалигида кимёвий моддалардан фойдаланиш ҳолати билан боғлиқлик корреляцияси даражаси юқори кўрсаткичга ( $R^2 = 0,8894$ ) эга. Операциядан кейинги асоратлар (89,9%) ва ўлим кўрсаткичлари даражаси (25,7%) бундай нуқсонлар билан туғилган чақалоқларда юқорилигича қолмоқда. Даволаш-диагностик аралашувларни ўзида жуда оғир кечирадиган бу гуруҳ беморларда хирургик даволаш усуллари чегараланган имкониятга эга. Янги туғилган чақалоқларда ингичка ичак туғма нуқсонлари билан боғлиқ муаммоларни ҳал қилишда профилактика усулларига эътиборни фаол қаратиш лозим.



**РАЗОВЫЙ НАУЧНЫЙ СОВЕТ DSc27.06.2017.Tib.30.03  
ПО ПРИСУЖДЕНИЮ УЧЕНЫХ СТЕПЕНЕЙ ПРИ  
ТАШКЕНТСКОЙ МЕДИЦИНСКОЙ АКАДЕМИИ**

---

**САМАРКАНДСКИЙ ГОСУДАРСТВЕННЫЙ МЕДИЦИНСКИЙ  
ИНСТИТУТ**

**ОРИПОВ ФИРДАВС СУРЪАТОВИЧ**

**МОРФОЛОГИЯ ИММУННОЭНДОКРИННЫХ СТРУКТУР  
ТОЩЕЙ КИШКИ ПОТОМСТВА КРОЛЬЧИХ, ОТРАВЛЕННЫХ  
ПЕСТИЦИДОМ В ПЕРИОД БЕРЕМЕННОСТИ**

**14.00.02 – Морфология  
14.00.35 – Детская хирургия**

**АВТОРЕФЕРАТ  
докторской (DSc) диссертации по медицинским наукам**

**ТАШКЕНТ – 2018**

**Тема докторской диссертации (DSc) зарегистрирована в Высшей аттестационной комиссии при Кабинете Министров Республики Узбекистан за № В2018.1.DSc/Tib264.**

Докторская диссертация выполнена в Самаркандском государственном медицинском институте.

Автореферат диссертации на трёх языках (узбекский, русский и английский (резюме)) размещен на веб-странице научного совета по адресу ([www.tma.uz](http://www.tma.uz)) и на информационно-образовательном портале «ZiyoNet» по адресу ([www.ziyo.net](http://www.ziyo.net)).

**Научный консультант:**

**Дехканов Ташпулат Дехканович**  
доктор медицинских наук, профессор

**Шамсиев Азамат Мухитдинович**  
доктор медицинских наук, профессор

**Официальные оппоненты:**

**Азизова Феруза Хусановна**  
доктор медицинских наук, профессор

**Юлдашев Акрам Юлдашевич**  
доктор медицинских наук, профессор

**Эргашев Насриддин Шамсиддинович**  
доктор медицинских наук, профессор

**Ведущая организация:**

**Ижевская государственная медицинская академия**  
(Российская Федерация)

Защита диссертации состоится «\_\_\_» \_\_\_\_\_ 2018 года в \_\_\_ часов на заседании разового Научного совета 27.06.2017.Tib.30.03 при Ташкентской медицинской академии (Адрес: 100109, г. Ташкент, ул. Фароби, 2. Зал заседания 1-го учебного корпуса Ташкентской медицинской академии. Тел./Факс: (+99871)150-78-25, e-mail: [tta2005@mail.ru](mailto:tta2005@mail.ru)).

С докторской диссертацией (DSc) можно ознакомиться в Информационно-ресурсном центре Ташкентской медицинской академии (зарегистрирована за №\_\_\_). Адрес: 100109, г. Ташкент, ул. Фаробий, 2. Ташкентская медицинская академия, 2 учебный корпус «Б» крыло, 1 этаж, 7 кабинет. Тел./Факс: (+99871) 150-78-14.

Автореферат диссертации разослан «\_\_\_» \_\_\_\_\_ 2018 года.

(реестр протокола рассылки № \_\_\_ от «\_\_\_» \_\_\_\_\_ 2018 года).

**Г. И. Шайхова**

Председатель разового научного совета по присуждению учёных степеней, доктор медицинских наук, профессор

**Н. Ж. Эрматов**

Учёный секретарь разового научного совета по присуждению учёных степеней, доктор медицинских наук, доцент

**Ф.Х.Азизова**

Председатель научного семинара при разовом научном совете по присуждению учёных доктор медицинских наук, профессор

## ВВЕДЕНИЕ (аннотация докторской диссертации)

**Актуальность и востребованность темы диссертации.** В мире обращается внимание на огромное значение периодов пренатального и раннего постнатального онтогенеза для морфофункциональной дифференцировки органов и систем будущего организма, так как нарушение их формирования в онтогенезе является возможной причиной развития различных врожденных аномалий. В процессах развития тканевых структур органа большая роль отводится их регуляторным образованиям. Изучение морфологии нервной, эндокринной и иммунной систем, их интеграционной и адаптационной роли на функции организма при формировании в пре- и постнатальном онтогенезе, привлекает внимание ученых всего мира<sup>1</sup>. Регуляторные системы обеспечивают совершенную интеграцию организма, благодаря связи их центральной и периферической звеньев. Вследствие этого тонкая кишка, которая находится на границе внешней и внутренней сред организма, обеспечивает не только пищеварительные функции, но и гомеостаз, гармоничную деятельность всех его функциональных систем. Несмотря на установление общих закономерностей развития органов пищеварительной системы, представления о формировании тонкой кишки и ее регуляторных структур в пре- и постнатальном онтогенезе являются недостаточными. Влияние различных экзогенных и эндогенных факторов в раннем онтогенезе на процессы структурной организации этого органа и его регуляторных образований недостаточно изучены. До сегодняшнего дня вопросы по изучению последовательности морфофункционального становления тканевых и регуляторных структур тонкого кишечника, особенности их интегративной деятельности, влияния через организм матери токсических веществ, реактивности регуляторных структур носят фрагментарный характер. Отдельные работы по изучению влияния различных ядохимикатов и пестицидов, поступающих через организм или с молоком матери, не позволяют раскрыть эти механизмы.

В мире проводится ряд научных исследований с целью изучения дифференцировки различных органов потомства животных, отравленных пестицидами в период беременности. Предполагается наличие морфологических и морфометрических особенностей клеток диффузного эндокринного аппарата и формирования основных структур интрамурального нервного аппарата пищеварительного тракта в пренатальном и раннем постнатальном онтогенезе у животных. Проводится изучение морфологических особенностей иммунных структур тонкой кишки в онтогенезе при воздействии пестицидом во время эмбриогенеза. Однако для раскрытия механизмов действия пестицида во время пре-и

---

<sup>1</sup> Арчакова Л.И. и др. Морфофункциональные характеристики нервной, иммунной и эндокринной систем внутренних органов при действии пирогенала. // Морфология. - 2004. №4. - С. 11.  
Rajkovic V. et al. Alterations in jejunal morphology and serotonin-containing enteroendocrine cells in peripubertal male rats associated with subchronic atrazine exposure. // *Ecotoxicol Environ Saf.* 2011 Nov; 74(8): - P. 2304-9.  
Яглов В.В., Яглова Н.В. Новые концепции биологии диффузной эндокринной системы: итоги и перспективы ее изучения. // Вестник Российской академии медицинских наук, № 4, 2012, - С. 74-80.

постнатального развития необходимо провести детальное исследование развития тканевых и регуляторных структур кишечника и выполнить сравнительный анализ особенностей их морфогенеза в контроле и у животных, подвергнутых воздействию пестицидами в указанные периоды онтогенеза. Необходимо определить степень корреляционной связи риска рождения детей с пороками развития тонкой кишки и обеспеченностью населения качественной питьевой водой, а также интенсивностью использования химических средств защиты растений в соответствующем регионе. Выявление клинических и морфологических особенностей врождённой тонкокишечной непроходимости у новорожденных детей позволит выработать мероприятия по улучшению результатов хирургического лечения, выработать меры предупреждения врождённых аномалий тонкой кишки. Особое значение приобретает разработка комплекса гигиенических мер по оздоровлению и предупреждению данных заболеваний раннего детского возраста.

В настоящее время в Республике проводится комплекс мероприятий по социальной защите населения и совершенствованию здравоохранения, ранней диагностике и предупреждению широко распространённых заболеваний. Согласно стратегии действий по пяти приоритетным направлениям развития Республики Узбекистан в 2017-2021 годах «...совершенствование системы охраны здоровья граждан на основе повышения качества медицинских и медико-социальных услуг населению и формирования здорового образа жизни...»<sup>2</sup>, определены ряд задач.

Данное диссертационное исследование в определённой степени служит решению задач, отраженных в Законах Республики Узбекистан «Об охране атмосферного воздуха», «О санитарно-эпидемиологической безопасности населения», «Об охране здоровья граждан», в Постановлении Президента Республики Узбекистан ПП №4947 «Стратегии действий по пяти приоритетным направлениям развития Республики Узбекистан 2017-2021 годах», в Постановлениях Президента Республики Узбекистан ПП №1652 «О мерах по дальнейшему углублению реформ здравоохранения» от 28 ноября 2011 года, ПП №2221 «О Государственной программе по охране здоровья матерей, детей и подростков в Узбекистане на период 2014-2018 годы» от 1 августа 2014 года, в Постановлении Президента Республики Узбекистан «О программе комплексного развития и модернизации систем питьевого водоснабжения и канализации на 2017-2021 годы», и в других нормативно-правовых документах, принятых в данной сфере.

**Соответствие исследования основным приоритетным направлениям науки и технологий республики.** Диссертационная работа выполнена в соответствии с приоритетным направлением развития науки и технологий республики VI. «Медицина и фармакология».

---

<sup>2</sup> Стратегия действий по пяти приоритетным направлениям развития Республики Узбекистан в 2017-2021 годах.

## **Обзор зарубежных научных исследований по теме диссертации.**

Научно-исследовательские работы по выявлению механизмов формирования морфологии иммунной нейроэндокринного аппарата тощей кишки потомства кроликов отравленных пестицидом во время беременности проводится в ведущих научных центрах и высших учебных заведениях, в том числе в University Tübingen (Германия), Alexandria University (Египет), Jagiellonian University (Польша), Kagawa University (Япония), I.N. Ulyanov Chuvash State University (Россия), IM Sechenov First Moscow State Medical University (Россия), University of Linköping (Швеция), Süleyman Demirel University (Турция), University of Michigan (США), University of Bologna (Италия), University of Murcia (Испания), De Montfort University, University of Manchester (Англия), University of Basel (Швейцария), University of Wurzburg (Германия), Colorado State University, University of Rochester Medical Center, University of California, Harvard University, Department of Environment and Health, Rollins School of Public Health at Emory University, Duke University Medical Center, Federal Agricultural Health Study (США), Pukong National University (Корея), Punjab Agricultural University (Индия), National Institute of Chemical Physics and Biophysics (Эстония), Сибирском научно-исследовательском институте (Томск), Научно-исследовательском институте санитарии, гигиены и профессиональных заболеваний, Ташкентской медицинской академии и в Самаркандском государственном медицинском институте (Узбекистан)<sup>3</sup>.

По дифференцировке морфологии иммунной нейроэндокринного аппарата тощей кишки потомства крольчих отравленных пестицидом во время беременности получены ряд научных данных, в том числе доказано воздействие на морфологию кишки бройлеров замены риса в рационе питания цыплят обогащённой ферментами кукурузой Kagawa University (Япония); разработаны современные способы профилактики и лечения возникающих нарушений (Байкальский научно-исследовательский центр при Академии наук России); доказана роль сукцинилхолина в предотвращении изменений в спинном мозге возникающих под воздействием фосфорорганических пестицидов University Tübingen (Германия); доказана токсикологическое воздействие в результате чрезмерного употребления продуктов питания с ароматизаторами у мышей Alexandria University (Египет); доказаны механизмы отравления беременных женщин пестицидами Jagiellonian University (Польша); доказаны нейротоксические изменения, возникающие в результате острого отравления пестицидами, клинические симптомы негативного воздействия Pukong National University (Корея), Punjab Agricultural University (Индия), National Institute of Chemical Physics and Biophysics (Эстония); на основе научных результатов установлено отставание физического развития в период возникновения острого отравления пестицидами De Montfort University (США); при проверке состава

---

<sup>3</sup> Обзор зарубежных исследований по теме диссертации проведен на основании [www.uni-tuebingen.de](http://www.uni-tuebingen.de); [www.alexu.edu.eg](http://www.alexu.edu.eg); [www.ru.uj.edu.pl](http://www.ru.uj.edu.pl); [www.kagawa-u.ac.jp](http://www.kagawa-u.ac.jp); [www.chuvsu.ru](http://www.chuvsu.ru); [www.sechenov.ru](http://www.sechenov.ru); [www.liu.se](http://www.liu.se); [www.w3.sdu.edu.tr](http://www.w3.sdu.edu.tr); [www.umich.edu](http://www.umich.edu); [www.unibo.it](http://www.unibo.it) и других сайтов.

мочи детей, чьи родители трудятся в сельском хозяйстве в условиях, связанных с использованием пестицидов, выявлено наличие метаболитов пестицидов Federal Agricultural Health Study (США); выработана система дифференцировки иммунной нейроэндокринной системы тощей кишки потомства крольчих отравленных пестицидом в период беременности Самаркандский государственный медицинский институт (Ўзбекистан).

В мире по следующим приоритетным направлениям по изучению дифференцировки иммунной нейроэндокринной системы тощей кишки потомства крольчих, отравленных пестицидом в период беременности, проводятся научно-исследовательские исследования: формирование тощей кишки экспериментальных животных, определение морфологических и морфометрических особенностей клеток диффузного эндокринного аппарата, интрамурального нервного аппарата, иммунных структур; изучение механизма воздействия пестицида циракс на особенности морфологического становления местных регуляторных структур у потомства крольчих отравленных в эксперименте; обоснование корреляционной связи риска рождения детей с пороками развития тонкой кишки с обеспеченностью населения качественной питьевой водой и интенсивностью использования пестицидов в сельском хозяйстве различных регионов, а также оценить результаты хирургического лечения, предупредить возникновение врожденных аномалий тонкой кишки.

**Степень изученности проблемы.** Исследования ученых дальнего (Obremski K. et al., 2005; Moog F., 2009) и ближнего зарубежья (Швалев В.Н., 1979; Костюкевич С.В., 2009; Яглов В.В., Яглова Н.В., 2012; Яглова Н.В., Обернихин С.С., 2013; Чумаков В.Ю., Пазюк П.В., 2013), посвященные изучению нервного, эндокринного и иммунного аппаратов внутренних органов показали важное значение адренергических и холинергических нервных структур, афферентного и эфферентного звеньев иммунной системы слизистой оболочки тонкой кишки, эндокринных клеток в регуляции функционирования органов пищеварительной трубки. Экспериментально–морфологические работы, посвященные изучению влияния активации иммунной системы в период ранних этапов беременности, позволили раскрыть механизмы морфогенеза органов иммунной системы потомства (Яглова Н.В., Обернихин С.С., 2013,2014).

В Узбекистане исследования пре- и постнатальных онтогенетических особенностей органов пищеварительной, иммунной и эндокринной систем проводились сотрудниками морфологической школы академика Зуфарова К.А. (Абдурахманов М., 2005; Расулев К.И., 2006; Юлдашев А.Ю., 2008; Тухтаев К.Р., 2014; Азизова Ф.Х. 2014 и другие). В частности, показано, что хроническое воздействие пестицидов на крыс самок в период беременности и молочного кормления приводит к существенному замедлению темпов становления эндокринных и иммунных органов в постнатальном периоде развития потомства (Tukhtaev K.R. et al., 2012, 2013, 2017). И, напротив, антигенное воздействие (заражение сальмонеллами) способствует ускорению

формирования иммунной системы тонкой кишки в постнатальном онтогенезе (Азизова Ф.Х. и др., 2004; 2006, 2014).

На сегодняшний день одним из факторов, загрязняющих окружающую среду, являются пестициды. Тем не менее, их влияние на местные регуляторные структуры, а также на их индуктивные и интегративные взаимосвязи изучены недостаточно. Влияние экстремальных факторов внешней среды в период формирования органов и систем в онтогенезе нередко является причиной различных врожденных аномалий развития. Исследованиями ученых из дальнего (Lima M. et al., 2009; Tsai L.Y. et al., 2010; Virjóngarra S. et al., 2011), и ближнего зарубежья (Иванов В.В. и др., 2006; Морозов Д.А. и др., 2011), показана важная роль нарушений пренатального становления тонкой кишки в развитии врожденных аномалий и связанных с ними осложнений в виде кишечной непроходимости. Аналогичные исследования в Узбекистане проведены профессором А.М.Шамсиевым и другие (Shamsiev A.M. et al., 2018). К сожалению, проблема морфофункционального становления регуляторных структур внутренних органов, в частности тонкой кишки, и влияния на них пестицидов через организм матери до сих пор остается нерешенной. В этой связи особую актуальность приобретает изучение морфологии внутренних органов и их местных регуляторных структур в периоды позднего пренатального и раннего постнатального онтогенеза, когда происходит морфофункциональная дифференцировка органов и систем будущего организма. Решение этой проблемы имеет важное теоретическое и прикладное значение, так как способствует прогнозированию и ранней диагностики возможных врожденных аномалий.

**Связь темы диссертации с научно-исследовательскими работами высшего образовательного учреждения, где выполнена диссертация.** Диссертация выполнена в Самаркандском государственном медицинском институте в соответствии с научно-исследовательским планом по теме: «Возрастная морфология внутренних органов лабораторных животных и их реактивные изменения при воздействии химических веществ» (2002-2017 годы).

**Цель исследования.** Дифференцировка морфологических особенностей пренатального и постнатального онтогенеза нервного, диффузного эндокринного аппаратов и иммунных структур тощей кишки потомства кроликов отравленных пестицидом в период беременности.

**Задачи исследования:**

изучение морфологических и морфометрических особенностей развития тощей кишки кроликов в период позднего пренатального и раннего постнатального онтогенеза;

определение формирования диффузного эндокринного аппарата тощей кишки кроликов в позднем пренатальном и раннем постнатальном онтогенезе;

определение формирования основных структур интрамурального нервного аппарата тощей кишки кроликов в периоды позднего пренатального и раннего постнатального онтогенеза;

исследование особенности иммунных структур тощей кишки кроликов в периоды позднего пренатального и раннего постнатального онтогенеза.

изучение морфологических особенностей местных регуляторных структур тощей кишки у потомства кроликов в периоды позднего пренатального и раннего постнатального онтогенеза при экспериментальном отравлении крольчих пестицидом циракс в период беременности;

определить на основе сравнительного анализа морфологические особенности развития и формирования структур тощей кишки крольчат контрольной и экспериментальной групп, механизмы влияния пестицида циракс на ее регуляторные образования;

оценка степени корреляции риска рождения детей с пороками развития тонкой кишки с обеспеченностью населения качественной питьевой водой и интенсивностью использования пестицидов в сельском хозяйстве соответствующего региона;

выявление клинических и морфологических особенностей врожденной тонкокишечной непроходимости у новорожденных, изучение результатов их хирургического лечения.

разработка рекомендаций по профилактике врожденных пороков тонкой кишки.

**Объект исследования.** 120 плодов кроликов и 160 крольчат разных возрастов постнатального периодов. Из них 175 контрольных и 105 экспериментальных. В эпидемиологической и клинической части исследования изучена частота выявления врожденных пороков тонкой кишки в разрезе различных регионов Самаркандской области, а также проведена оценка результатов хирургического лечения 171 новорожденных с этой аномалией развития.

**Предмет исследования** составило комплексное изучение морфологии тощей кишки и её местных регуляторных аппаратов (нервного, иммунного и диффузного эндокринного) в период позднего пренатального и раннего постнатального онтогенеза в норме и при воздействии пестицидом через организм матери, а также эпидемиология, особенности клиники и морфологии врожденной тонкокишечной непроходимости у новорожденных.

**Методы исследования.** Для достижения цели и решения задач использованы общегистологические, гистохимические, нейрогистологические, люминесцентно-гистохимические, морфометрические и электронномикроскопические методы, импрегнация по Бильшовскому-Гросс, Кампосу, Рассказовой, Гримелиусу, суправитальная окраска метиленовым синим по методу Догеля – Эрлиха, эпидемиологические, общеклинические и метод статистического анализа.

**Научная новизна исследования** состоит в следующем:

выявлена динамика развития структурных компонентов тощей кишки кроликов в позднем пренатальном и раннем постнатальном онтогенезе,



установлены взаимоотношения структурных компонентов в процессе их морфофункционального становления;

обосновано наличие морфологических и морфометрических особенностей структурных компонентов местных регуляторных структур тощей кишки в периоды позднего пренатального и раннего постнатального онтогенеза;

подтверждено возникновение изменений местных регуляторных структур у плодов кроликов и крольчат при экспериментальном отравлении крольчих в период беременности;

обосновано действие пестицида циракс на морфологию тощей кишки и ее регуляторных структур у плодов кроликов в позднем пренатальном и крольчат в раннем постнатальном онтогенезе при попадании через организм их матери;

обосновано существование корреляции врожденных аномалий развития тонкой кишки с обеспечением качественной питьевой воды и состоянием пестицидов в сельском хозяйстве и обосновано значение профилактики врожденных аномалий тонкой кишки.

**Практические результаты исследования** состоят в следующем:

определено действие экспериментальных факторов на регуляторные структуры развивающегося плода;

определено воздействие пестицида в период пренатального онтогенеза, разработаны антенатальная профилактика развития аномалий и врожденных уродств;

разработаны профилактические меры по защите нормального развития будущих организмов в пренатальный период развития;

по полученным результатам исследования регуляторных структур в раннем постнатальном онтогенезе обоснована необходимость профилактики действия экстремальных факторов и их лечения;

в связи с комплексным развитием и модернизацией обеспечения питьевой водой и канализационных систем в 2017-2021 годы разработан алгоритм, имеющий отношение к воспитанию здорового поколения;

результаты исследования использованы как дополнительный учебный материал в преподавании соответствующих разделов морфологических дисциплин, детской хирургии, неонатологии, педиатрии, гастроэнтерологии и гистологии.

**Достоверность результатов исследования** обоснована методической правильностью теоретического подхода и методов, достаточным количеством лабораторных животных и больных, использованием общегистологических, гистохимического, нейрогистологических (импрегнации по Бильшовскому-Гросс, Кампосу, Рассказовой, Гримелиусу, суправитальная окраска по Догелю-Эрлиха), люминесцентно-гистохимического, морфометрических и электронномикроскопических, эпидемиологического и статистических методов исследования, изучением иммунонейроэндокринных аппаратов тощей кишки потомства крольчих, отравленных в период беременности, и сравнением результатов

исследования с международными и республиканскими исследованиями. Использование статистических методов обеспечивает достоверность полученных данных в результате исследования.

#### **Научная и практическая значимость результатов исследования.**

Научная значимость проведенных исследований заключается в морфологическом обосновании роли структурных компонентов стенки тощей кишки и её иммунной-эндокринного аппарата в период её становления в позднем пренатальном периоде и в период адаптации к новым условиям существования и питания в период раннего постнатального онтогенеза.

Практическая значимость заключается в том, что в периоды позднего пренатального и раннего постнатального онтогенеза, то есть, в периоды морфофункционального становления и усовершенствования регуляторных структур, воздействие экстремальных факторов приводит к отставанию или приостановке формирования структурных компонентов тощей кишки во времени. Следовательно, эти периоды являются наиболее уязвимыми, и развивающийся организм нуждается в особой охране от отрицательных воздействий внешней среды. Эти результаты имеют отношение к государственной программе «Охрана материнства и детства». Кроме того, показано, что хирургические методы лечения врожденных пороков тонкой кишки у новорожденных, крайне тяжело переносящих любые лечебно-диагностические интервенции и вмешательства, имеют ограниченные перспективы и возможности, в связи с этим делается вывод о необходимости выведения путей решения проблем, связанных с этой врожденной патологией на плоскость профилактических мер.

**Внедрение результатов исследования.** По научным результатам исследования морфологии иммунной-эндокринных структур тощей кишки потомства крольчих отравленных пестицидом в период беременности:

Утверждено и внедрено в практику методическое руководство «Морфология интрамурального нервного аппарата тощей кишки в раннем постнатальном онтогенезе» (Заключение МЗ РУз от 23 января 2018 года № 8Н-д/15). В руководстве указаны темп и степень развития интрамурального нервного аппарата тощей кишки крольчат в разные сроки раннего постнатального онтогенеза, и указаны сроки интенсивного развития нервных структур кишки в связи с изменением характера питания.

Утверждено и внедрено в практику методическое руководство «Некоторые инновационные методы изучения морфологии тощей кишки в ранних сроках онтогенеза» (Заключение МЗ РУз от 23 января 2018 года № 8Н-д/15). Руководство позволяет для изучения в ранние сроки онтогенеза использовать новые современные инновационные гистологические методы обработки материала и срезов стенки тонкой кишки.

Полученные результаты научных исследований морфологии иммунной-эндокринных структур тощей кишки потомства крольчих отравленных пестицидом в период беременности были внедрены в практику здравоохранения, в том числе в центральные научно-исследовательские

лаборатории и учебный процесс кафедр гистологии, цитологии и эмбриологии, судебной медицины и патологической анатомии, нормальной и патологической физиологии Самаркандского государственного института, Ташкентской медицинской академии, Ташкентского педиатрического медицинского института, а также в виде методических рекомендаций для учебно-исследовательских работ для резидентов магистратуры по направлениям морфологии, неонатологии, педиатрии, детской хирургии и судебной медицины (Заключение МЗ РУз от 06 июня 2018 года № 8н-д/116). Полученные результаты исследования показывают, что хирургические методы лечения врождённых аномалий тонкой кишки у самой незащищенной группы хирургических больных – у новорожденных, имеют ограниченные перспективы и возможности. Доказана высокая степень корреляционной связи риска рождения детей с пороками развития тонкой кишки с обеспеченностью населения качественной питьевой водой и интенсивностью использования химических средств защиты растений в соответствующем регионе.

**Апробация результатов исследования.** Результаты научных исследований доложены и обсуждены на 15 научно-практических конференциях, в том числе на 3 международных и 6 научно-практических республиканских конференциях.

**Публикация результатов исследования.** По результатам исследования опубликовано 39 научных работ, в том числе 16 статей в рекомендованных ВАК Республики Узбекистан для публикации научных результатов докторских диссертаций научных издательствах, 13 в республиканских, 3 в журналах дальнего зарубежья.

**Структура и объем диссертации.** Диссертация состоит из введения, семи основных глав, заключения списка использованной литературы. Диссертация состоит из 200 страниц.

## **ОСНОВНОЕ СОДЕРЖАНИЕ ДИССЕРТАЦИИ**

Во **введении** обосновывается актуальность и востребованность проведенного исследования, цель и задачи, характеристика его объекта и предмета; обосновано соответствие исследования приоритетным направлениям развития науки и технологий в республике, охарактеризована научная новизна и практическая значимость результатов исследования, приведены сведения о внедрении в практику полученных результатов исследования, а также об опубликованности результатов исследования и данные о структуре диссертации.

В первой главе диссертации **«Современные представления об онтогенезе регуляторных структур тонкой кишки и влияние пестицидов на процессы развития»** приведено и проанализировано достаточное количество современной отечественной и зарубежной научной литературы по изучаемой медико-биологической проблеме. Проработано большое количество литературы по морфологии иммунной, интрамуральной нервной

и диффузной эндокринной систем органов пищеварения, анализируя их выявлены существующие пробелы в изучаемой проблеме. Приведен анализ литературных источников, касающихся пренатального и постнатального онтогенеза органов пищеварения и их регуляторных систем, в том числе работ, посвященных взаимоотношению этих регуляторных структур. Также анализировано необходимое количество литературных источников, посвященных влиянию химических средств защиты растений на организм, циркуляции пестицидов в биосфере и влиянию их на морфологию регуляторных структур органов и систем организма.

Во второй главе диссертации **«Материал и методы изучения влияния пестицида на онтогенез тощей кишки и ее регуляторных структур»** подробно характеризуется материал для исследования (тощая кишка 120 плодов кроликов и 160 крольчат разных возрастов. Всего изученных объектов—280). Эксперименты проведены на практически здоровых беременных крольчихах, которым на 1, 10, 20 и 30 сутки беременности зондом внутрижелудочно вводили водную эмульсию пестицида циракс в дозе 5 ДОК. Контрольным крольчихам вводили дистиллированную воду такого же объёма в те же сроки. Контрольные и экспериментальные крольчихи содержались в одинаковых условиях и одинаковом рационе. Эксперименты проводились в соответствии с «Европейской конвенцией о защите позвоночных животных, которые используются для экспериментов и других научных целей» (Страсбург, 1985). В этой же главе приведены инновационные (разработанные диссертантом) методы фиксации и гистологической обработки материала. Обосновано использование общегистологических, нейрогистологических, люминесцентно-гистохимических и электронномикроскопических методов исследования. Плоды кроликов раннего срока фиксировали вместе с маткой и в таком виде заливали в парафин. Тощую кишку крольчат сворачивали в виде рулета, фиксировали и заливали в парафин. При этом часть тощей кишки без фиксации замораживали в криостате и срезы из этого материала обрабатывали раствором глиоксиловой кислоты по методу В.Н.Швалева и Н.И.Жучковой для выявления адренергических нервных волокон и флюоресцирующих эндокриноцитов. Парафиновые срезы тощей кишки окрашивали гематоксилином-эозином, методом Ван-Гизона, импрегнировали азотокислым серебром по Гримелиусу. Криостатные срезы из фиксированного материала наклеивали на предметные стекла и в таком виде импрегнировали по методу Бильшовского-Гросса (удовольствие на рационализаторское предложение №1784 от 12 июля 2012 г). Суправитальная окраска нейронов метиленовой синью проведена по методу Догеля-Эрлиха, используя краску марки Грублера. Препараты, обработанные глиоксиловой кислотой для выявления адренергических нервных структур и апудоцитов, содержащих флюорогенные амины, изучали с помощью люминесцентного микроскопа ЛЮМАМ–ИЗ с использованием фильтров ФС 1-4, ФС 1-6.

Для электронномикроскопического исследования кусочки слизистой оболочки фиксировали в 2,5% растворе глутаральдегида на 0,1 М фосфатном

буфере с последующей обработкой 1% раствором четырехокси осмия. Материал обезвоживали в спиртах возрастающей концентрации и заключали в смесь эпонов. Для трансмиссионной электронной микроскопии (ТЭМ) ткань тонкой кишки фиксировали в 2,5% растворе глутарового альдегида с постфиксацией в 1% растворе четырёхокси осмия. После обезвоживания в спирте - ацетоне заливали в смесь эпона и аралдита. Срезы получали с помощью ультрамикротома Ultracut (Reichert Yong), контрастировали растворами уранилацетата и цитрата свинца (микропроцессор Ultrastainer LKB). Исследования проведены в электронном микроскопе Hitachi-H-600. Полутонкие эпон-аралдитовые срезы окрашены метиленовым синим – основным фуксином и изучены с помощью микроскопа Axioscope (Carl Zeiss) с цифровой камерой Progress, Capture Pro 2.6, сопряжённой с компьютером Pentium IV. Ультратонкие срезы после контрастирования насыщенным раствором уранилацетата и цитрата свинца изучали в электронном микроскопе JEM-100. На электронных микрофотографиях измеряли диаметр секреторных гранул в апудоцитах каждого типа. Полученное значение переводили в истинное по общепринятой формуле. Цифровой материал подвергался статистической обработке с использованием t-критерия Стьюдента, различия считали достоверными при  $P < 0,05$ .

Подсчёт плотности распределения апудоцитов и нервных структур определяли при помощи окулярной сетки с 256 узловыми точками, а линейные размеры структур измеряли при помощи окулярной линейки, цену деления которой определяли объект–микрометром.

В третьей главе диссертации отражено **«Развитие тощей кишки и ее регуляторных структур в пре- и постнатальном онтогенезе»**. Результаты исследований показали, что на 15 сутки пренатального онтогенеза в тощей кишке кроликов слизистая оболочка не развита. На 20 сутки появляются её продольные складки и мышечная пластинка, на 25 сутки – ворсинки и крипты. К моменту рождения все структурные компоненты тощей кишки сформированы.

В ходе раннего постнатального онтогенеза происходят как морфологические, так и морфометрические изменения структурных компонентов стенки тощей кишки крольчат, а именно:

Ворсинки у новорожденных крольчат полностью не сформированы и имеют листовидную форму с узким основанием и верхушкой. В период постнатального развития в процессе формирования основание и верхушка ворсинок постепенно утолщаются, а средняя треть уменьшается в поперечном размере (рис. 1). К 30 дню постнатального развития ворсинки тощей кишки крольчат полностью сформированы и имеют удлинённую форму напоминающую пальцы.

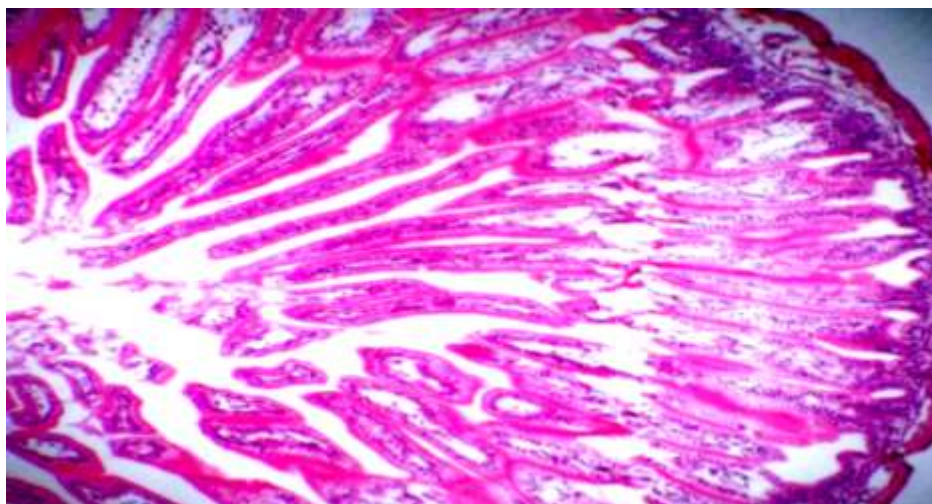


Рис. 1. Крольчонок 20-суточного возраста. Стенка тощей кишки. Окраска методом гематоксилин-эозин. Об.20, ок.10.

Крипты слизистой оболочки тощей кишки у новорожденных крольчат имеют удлиненную овальную форму с суженной верхушкой, иногда их полость может быть расширена. Затем в процессе формирования дно крипт суживается, удлиняется и полностью сформированные крипты можно увидеть в тощей кишке крольчат на 30 сутки раннего постнатального развития. Эпителий слизистой оболочки тощей кишки призматический каёмчатый. Бокаловидные клетки в области крипт тощей кишке новорожденных крольчат отсутствуют. В последующем отмечается появление этих клеток в эпителии крипт. В эпителии ворсинок количество бокаловидных клеток увеличивается ближе к верхушке.

Анализ морфологических изменений показывает, что, начиная с 20 суточного возраста, структурные компоненты тощей кишки по своему морфологическому строению начинают приобретать особенности характерные для тощей кишки взрослых кроликов. Однако есть ещё и морфометрические отличия. Наши морфометрические исследования подтверждают вышеуказанное предположение. При этом:

Общая толщина стенки тощей кишки новорожденных крольчат составила в среднем  $273,4 \pm 5,31$  мкм. У крольчат 10-дневного возраста этот показатель на 35,2% больше, чем у новорожденных, у крольчат 20-дневного возраста на 28,8% больше, чем у 10-дневных, и у 30-дневных крольчат этот показатель на 38% больше, чем у 20-дневных и на 140,2% больше, чем у новорожденных крольчат. Эти данные показывают, что наибольший рост толщины стенки тощей кишки происходит на 30 сутки постнатального развития.

Толщина слизистой оболочки тощей кишки новорожденных крольчат в среднем составляет  $103,09 \pm 3,65$  мкм. На 10 день постнатального развития она на 61,8% больше, чем у новорожденных. У крольчат 20-дневного возраста, толщина слизистой оболочки тощей кишки на 42,2% больше, чем у 10-дневных. У 30-дневных крольчат этот показатель больше на 24,6%, чем у 20-дневных и на 186,8% больше, чем у новорожденных. Наибольший рост

толщины слизистой оболочки наблюдается на 20 сутки постнатального развития.

Толщина подслизистой основы меняется относительно равномерно в течение 30 суток раннего постнатального развития. У новорожденных крольчат толщина подслизистой основы тощей кишки составляет в среднем  $78,85 \pm 1,99$  мкм. На 10 сутки этот показатель вырос на 33,9%. У 20-дневных крольчат толщина подслизистой оболочки возросла незначительно (на 8,8%), а на 30 сутки постнатального развития этот показатель уменьшается на 17,5%, но больше на 20,2% по сравнению с новорожденными крольчатами.

Толщина мышечной оболочки тощей кишки в процессе развития также меняется. У новорожденных крольчат толщина мышечной оболочки составляет в среднем  $98,11 \pm 1,99$  мкм. На 10 сутки постнатального развития этот показатель вырос незначительно (на 1,9%). У 20-дневных крольчат толщина мышечной оболочки больше на 28,7%, чем у 10-дневных. На 30 день постнатального развития отмечается наибольший рост толщины мышечной оболочки тощей кишки крольчат (на 111,9%, чем у 20-дневных крольчат). Толщина мышечной оболочки тощей кишки на 30 день возросла на 177,8% по сравнению с новорожденными крольчатами.

Высота ворсинок также растёт относительно равномерно и у новорождённых крольчат в среднем составляет  $10,63 \pm 21,58$  мкм. На 10 сутки она увеличилась на 41%. У 20-дневных крольчат высота ворсинок на 24,3% больше, чем у 10-дневных. На 30 сутки этот показатель вырос на 5,3 % по сравнению с 20-дневными и на 84,5% по сравнению с новорожденными крольчатами. Глубина крипт тощей кишки новорожденных крольчат составляет в среднем  $113,38 \pm 2,66$  мкм. На 10 день развития она уменьшается на 12,2%. У 20-дневных крольчат этот показатель растёт незначительно (на 12,2%). На 30 сутки постнатального развития заметно увеличивается глубина крипт тощей кишки крольчат. Она на 49,2% больше, чем у 20-дневных и на 47% больше, чем у новорожденных крольчат.

Таким образом, в раннем постнатальном онтогенезе происходит дальнейшая морфофункциональная дифференцировка структурных компонентов стенки тощей кишки крольчат в процессе их функциональной адаптации. Наиболее выраженные изменения этих параметров отмечаются на 20 сутки постнатального онтогенеза и можно предположить, это связано с тем, что крольчата этого возраста кроме материнского молока начинают употреблять и грубый корм.

В разделе, посвященном морфологии местных регуляторных структур тощей кишки плодов кроликов в пренатальном и крольчат в постнатальном онтогенезе, приведены полученные результаты по развитию регуляторных структур тощей кишки в процессе позднего пренатального и раннего постнатального онтогенеза и установлено:

С 25-суточного возраста эпителий тощей кишки плодов кролика дифференцируется, где можно отчётливо видеть все разновидности клеток каёмчатого эпителия, в том числе и эндокринные клетки. В этом возрасте в составе эпителия на месте будущих формирующихся крипт обнаруживаются

апудоциты как открытого, так и закрытого типов. При этом они по своей морфологии несколько отличаются: а именно относительно крупным ядром и разнообразием форм.

Дифференцировка эндокринных клеток слизистой оболочки тощей кишки у плодов кролика начинается с 20-суточного возраста, и их типологическая дифференцировка происходит между 20 и 25 сутками пренатального онтогенеза. Синтез флюорогенных аминов начинается с 20-суточного возраста и это указывает, что клетки открытого типа дифференцируются несколько раньше, чем закрытого типа. Эти данные указывают, что дифференцировка эпителия тощей кишки сопровождается дифференцировкой её диффузного эндокринного аппарата. Период развития до 20-суточного срока можно назвать периодом дифференцировки эпителия тощей кишки с дифференцировкой её диффузного эндокринного аппарата. На дифференцировку эпителиоцитов и других клеточных структур эпителия основное влияние оказывают биогенные амины, синтезируемые эндокринными клетками её местного регуляторного аппарата, а именно клетки диффузной эндокринной системы.

К концу пренатального онтогенеза в тощей кишке плодов кроликов наблюдается формирование основных структур ее интрамурального нервного аппарата. Узлы подслизистого и межмышечного сплетений образованы большим количеством нейробластов, которые находятся на различных стадиях морфофункциональной дифференцировки. Обнаруживаются синаптические и афферентные нервные окончания и рецепторы ограниченной арборизации.

Нервный аппарат стенки тощей кишки крольчат в ранние сроки постнатального онтогенеза находится на стадии формирования: у новорожденных крольчат в стенке тощей кишки обнаруживаются подслизистое, межмышечное и субсерозное сплетения, типологически дифференцирующиеся вегетативные нейроны и большое число нейробластов. В последующем дифференцируются и равноотростчатые нейроны и клетки 3 типа Догеля. Количество нейробластов значительно уменьшается к 20 дню постнатального развития. К этому сроку интрамуральные узлы содержат все структурные компоненты вегетативного нервного аппарата – нервные клетки, нервные волокна, синаптические и рецепторные нервные окончания, все типы дифференцированных вегетативных нейронов. Адренергические нервные волокна светятся интенсивно и образуют сплетения вокруг артерий тощей кишки, где они формируют периваскулярное адренергическое сплетение; вокруг вен такие волокна единичны (рис. 2).

В иммунном аппарате тощей кишки первоначально формируется афферентное звено. Оно представлено единичными небольшими скоплениями лимфоцитов в собственной пластинке слизистой оболочки и в подслизистой основе у плодов кроликов 25-суточного возраста, их широкие герминативные центры содержат в основном лимфоциты.



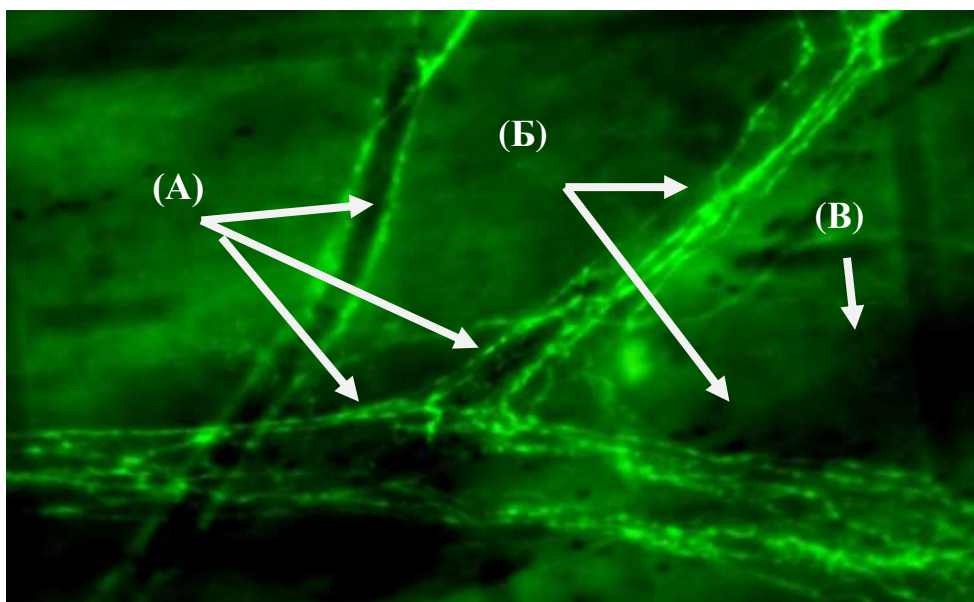


Рис. 2. Периваскулярное адренергическое сплетение тощей кишки 20 - дневного крольчонка. Тотальный препарат. Обработка глиоксиловой кислотой. Об. 20, гомаль 3. А – артерии разного калибра, Б – периваскулярное адренергическое сплетение, В – вена.

В течение одного месяца после рождения происходит структурно-функциональная дифференцировка лимфатических узелков стромы ворсинок и крипт, подслизистой основы, существенно возрастают плотность и разновидность иммуноцитов. При этом наибольшие изменения наблюдаются до 20 суток. Увеличение плотности расположения лимфоцитов в строме (эфферентное звено) наиболее интенсивно до 10 суток (в среднем на 32%), когда животные переходят от стерильных внутриутробных условий и заселяют слизистые оболочки многочисленными микроорганизмами; последующее возрастание иммуноцитов на 21% в среднем представляет собой интегрированный результат адаптации формирующихся регуляторных систем тонкой кишки и организма в целом к меняющемуся количеству и качеству пищи, процессам пищеварения и всасывания. С 20 суток увеличение плотности лимфоцитов в собственной пластинке слизистой тощей кишки незначительное. Вышеприведенными данными и объясняется завершение структурно-функционального формирования афферентного и эфферентного звеньев иммунного аппарата тощей кишки, эндокринных и нервных образований, оптимально регулирующих взаимоотношения и гомеостаз внешней и внутренней сред организма.

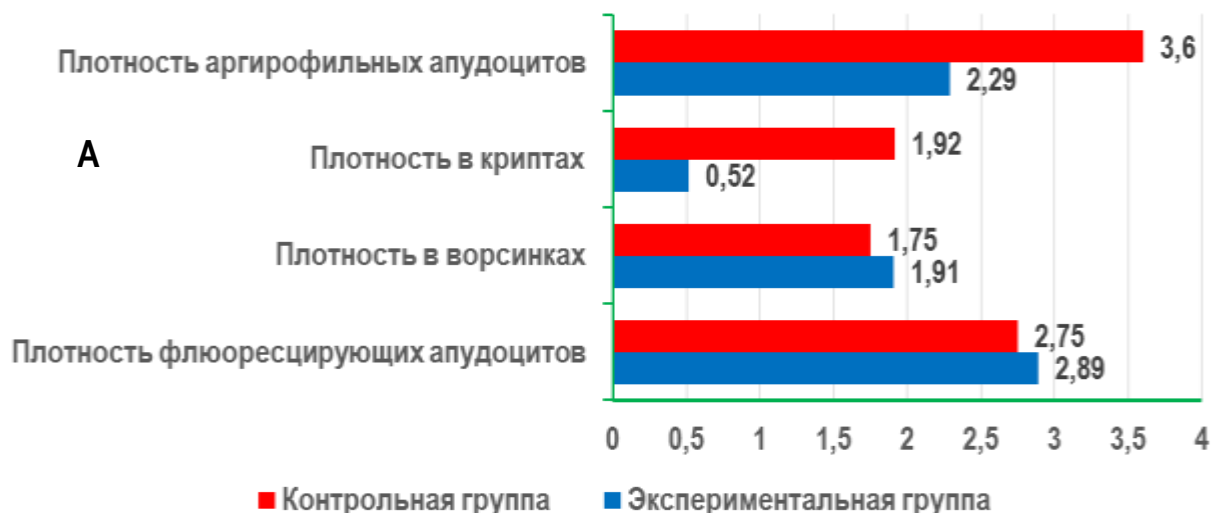
В четвёртой главе диссертации отражен **«Эффект влияния пестицида на развитие тощей кишки и её регуляторных структур»**. При отравлении крольчих пестицидом в период беременности развитие и темп роста, а также формирование структурных компонентов тощей кишки животных подопытной группы несколько отстаёт по сравнению с такими показателями контрольной группы. Это касается как периода позднего пренатального онтогенеза, так и периода раннего постнатального онтогенеза. Отмечается отставание, как по формированию структурных компонентов, так и по их морфометрическим показателям. Если сравнить общую толщину стенки

тощей кишки по периодам позднего пренатального онтогенеза, можно заметить, что этот показатель у плодов кроликов экспериментальной группы на 12 мкм больше по сравнению с показателями плодов кроликов контрольной группы. Если иметь в виду, что при формировании полости кишки и структурных компонентов слизистой оболочки толщина стенки уменьшается, то становится ясным, что этот процесс у плодов кроликов экспериментальной группы несколько замедлен. Средняя толщина эпителия экспериментальной группы к концу пренатального онтогенеза у контрольных кроликов равно в среднем  $12 \pm 0,26$  мкм, а у кроликов экспериментальной группы  $9,2 \pm 0,1$  мкм. Толщина мышечного слоя, подслизистой основы с собственной пластинкой и другие морфометрические показатели также значительно больше у кроликов экспериментальной группы. Всё это свидетельствует о том, что у плодов кроликов экспериментальной группы формирование структурных компонентов тощей кишки под воздействием пестицида циракс значительно отстаёт. Темп уменьшения толщины стенки у плодов кроликов контрольной группы равен 63%, а у плодов кроликов экспериментальной группы на 60%.

У экспериментальных крольчат в тощей кишке плотность распределения эндокринных клеток, доля площади эндокринных клеток и количества апудоцитов, больше, чем у контрольной группы животных, в основном за счёт увеличения их на поверхности ворсинок (рис. 3). В криптах она меньше. Линейные размеры апудоцитов меньше, чем у контрольных крольчат.

У опытных животных, развитие и формирование иммунных образований слизистой оболочки тощей кишки, как и других исследуемых регуляторных структур органа, осуществляется относительно медленнее, чем у одновозрастных контрольных крольчат.

В раннем постнатальном онтогенезе у крольчат, испытавших в период внутриутробного развития воздействие пестицида циракс, в афферентном звене иммунной системы тощей кишки наблюдается гипоплазия структурно-функциональных зон, формирование других, чем у контрольных животных, соотношений типов клеток в них.



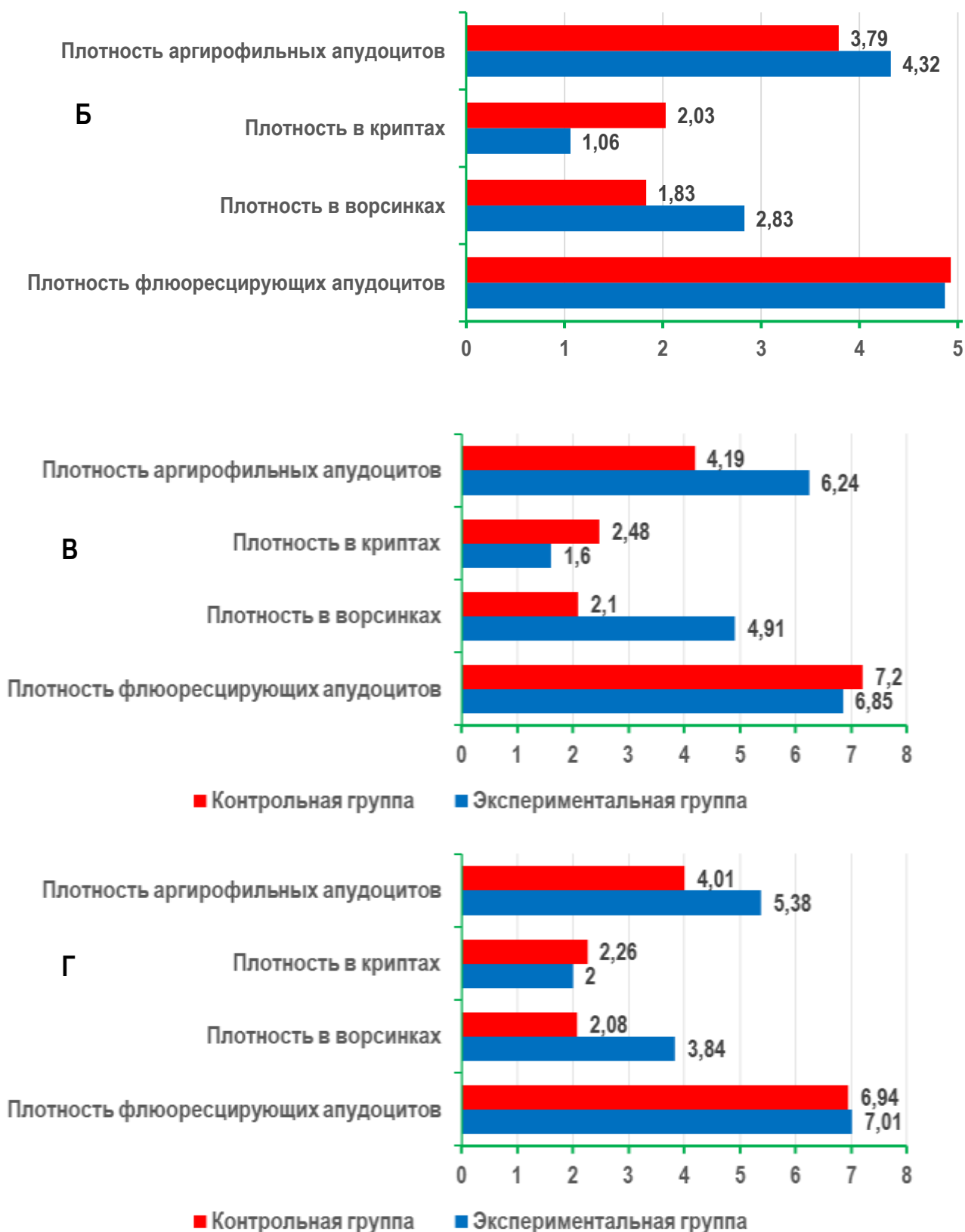


Рис. 3. Плотность распределения апудоцитов в разных структурных компонентах слизистой оболочки крольчат контрольной и экспериментальной групп. А. новорожденные, Б. 10 сутокные, В. 20 сутокные, Г. 30 сутокные. 1-общая плотность распределения аргирофильных апудоцитов. 2-плотность распределения в криптах. 3-плотность распределения в ворсинках. 4-плотность распределения флюоресцирующих апудоцитов. Ряд 1-контрольная группа. Ряд 2-экспериментальная группа.

При отравлении крольчат пестицидом в период внутриутробного развития формирование и созревание структурных компонентов интрамурального нервного аппарата тощей кишки осуществляется заметно медленнее, чем у плодов контрольной группы. Нейроглиальный компонент интрамуральных узлов гиперплазируется и гиперимпрегнируется. В более отдаленные сроки эндогенной интоксикации цираксом через организм матери отмечается выраженная зернистость нервных волокон, особенно безмякотных и отёчность периневрия. В миелиновых оболочках мякотных нервных волокон отмечается появление небольших вакуолей разной формы.

В пятой главе «**Ультраструктура тощей кишки кроликов в пре- и постанатальном онтогенезе и при воздействии пестицидом**» приведены данные электронномикроскопического исследования. Электронная микроскопия показывает, у плодов экспериментальной группы в цитоплазме эндокринных клеток отмечаются вакуоли, разнообразие форм ядер, недоразвитие нервных элементов, как клеток, так и волокон. Шванновские оболочки миелиновых волокон тонкие, периневрий и эндоневрий слабо развиты.

В шестой главе «**Эпидемиологическая характеристика врожденной тонкокишечной непроходимости у новорожденных**» приведены данные клинико-эпидемиологических исследований, которые показали, что риск рождения детей с пороками развития тонкой кишки имеет высокую степень корреляции с существующими в некоторых регионах проблемами водоснабжения населения и интенсивностью использования химических средств защиты растений (рис. 4).

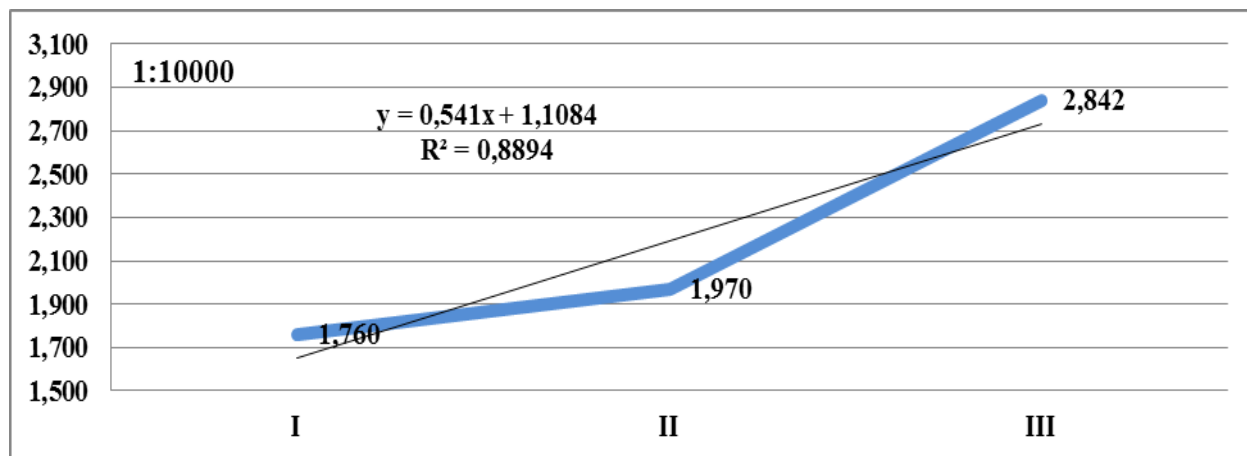


Рис. 4. Частота рождения детей с аномалиями тонкой кишки (1:10000) с линией и величиной аппроксимации ( $R^2$ )

В седмой главе «**Клиническая и морфологическая характеристика врожденной тонкокишечной непроходимости у новорожденных**» отражены результаты хирургических методов лечения острой врождённой тонкокишечной непроходимости, которые часто заканчиваются неблагоприятно, с тяжёлым течением послеоперационного периода.

Учитывая ограниченные перспективы и возможности хирургического лечения у этой самой незащищенной группы хирургических больных – у новорожденных, крайне тяжело переносящих любые лечебно-диагностические интервенции и вмешательства, предлагается решение проблем, связанных с пороками развития тонкой кишки у новорожденных необходимо все активнее переносить на плоскость профилактических мер.

Таким образом, экспериментальное отравление крольчих в период беременности пестицидом циракс приводит у её потомства к отставанию в развитии, как структурных компонентов тощей кишки, так и её регуляторных структур. Гипоплазия органа и структур его стенки следует считать закономерным явлением следствием токсического воздействия пестицида на процессы морфо- и органогенеза, дифференцировку структур, формирование функциональных систем различного уровня, интеграцию и адаптацию. Следовательно, пестициды не только влияют на функцию и морфологию органов при непосредственном контакте с ним, но они могут действовать на формирование структурных компонентов внутренних органов, воздействуя и через организм матери.

## ВЫВОДЫ

В результате проведённых исследований докторской диссертации на тему «Морфология иммуннойроэндокринных структур тощей кишки потомства крольчих, отравленных пестицидом в период беременности» представлены следующие выводы:

1. В пренатальном онтогенезе в тощей кишки кроликов позднее всего развивается слизистая оболочка. Лишь на 20 сутки пренатального онтогенеза появляются её продольные складки и мышечная пластинка, на 25 сутки – ворсинки и крипты. К моменту рождения все структурные компоненты тощей кишки сформированы.

2. Из регуляторных структур ранее всего дифференцируется эндокринный аппарат тощей кишки, который представлен моноаминсодержащими клетками у плодов кроликов 20-суточного возраста. На 25 сутки у плодов кроликов в составе эпителия обнаруживаются все типы эндокринных клеток. Клеток открытого типа больше в ворсинках по сравнению с криптами. В постнатальном периоде в криптах происходит увеличение числа эндокриноцитов закрытого типа.

3. Формирование интрамурального нервного аппарата тощей кишки начинается с появления небольших скоплений нейробластов в подслизистой и мышечной оболочках у плодов кроликов 20-суточного возраста. По ходу сосудов обнаруживается сеть адренергических нервных волокон. Позднее, к 25-суточному возрасту пренатального онтогенеза, в интрамуральных ганглиях дифференцируются длинноаксонные и равноотростчатые нервные клетки, пучки нервных волокон, рецепторные нервные структуры, синапсы. Однако во всех узлах содержатся также нейробласты, число которых уменьшается только в постнатальном периоде. Наряду с этим после

рождения выявляются межнейронные контакты и рецепторы с различной арборизацией.

4. Аfferентное звено иммунного аппарата тощей кишки представлено единичными небольшими скоплениями лимфоцитов в собственной пластинке слизистой оболочки и в подслизистой основе у плодов кроликов 25-суточного возраста, их широкие герминативные центры содержат в основном лимфобласты. У новорожденных крольчат сформированы лимфатические узелки, которые связаны с полостью тощей кишки глубокими криптами и специальными эпителиальными каналцами. Аfferентное звено формируется позднее аfferентного, плотность расположения внутриканевых лимфоцитов с увеличением возраста постоянно возрастает, наибольший темп роста их числа отмечается у крольчат на 20 сутки после рождения.

5. Экспериментальное отравление крольчих пестицидами в период беременности угнетает у потомства морфогенез тощей кишки и ее регуляторных структур. Развитие структурных компонентов тощей кишки потомства крольчих, отравленных в период беременности, по морфологическим и морфометрическим показателям значительно отстает от контрольных. Этот процесс наблюдается как в позднем пренатальном, так и в раннем постнатальном периодах развития.

6. У потомства крольчих, подвергнутых воздействию пестицидом циракс во время беременности, в первую очередь реагируют клетки местного эндокринного аппарата тощей кишки, особенно флюоресцирующие эндокриноциты. В последующем в тощей кишки наблюдаются изменения нервных, к моменту рождения и её иммунных структур. В период раннего постнатального онтогенеза все местные регуляторные структуры кишечника реагируют комплексно.

7. Риск рождения детей с пороками развития тонкой кишки имеет высокую степень корреляции ( $R^2 = 0,8894$ ) с обеспеченностью населения качественной питьевой водой и интенсивностью использования химических средств защиты растений в соответствующем регионе. Уровень послеоперационных осложнений (89,9%) и послеоперационной летальности (25,7%) при этих пороках остаются высокими, поэтому методы их хирургического лечения у новорожденных, крайне тяжело переносящих любые лечебно-диагностические вмешательства, на современном этапе имеют ограниченные перспективы. Решение проблем, связанных с пороками развития тонкой кишки у новорожденных, необходимо все активнее переносить на плоскость профилактических мер.

**ONE TIME SCIENTIFIC COUNCIL ON AWARDING OF SCIENTIFIC  
DEGREE OF DOCTOR OF SCIENCES DSc.27.06.2017.Tib.30.03 AT  
TASHKENT MEDICAL ACADEMY**

---

**SAMARKAND STATE MEDICAL INSTITUTE**

**ORIPOV FIRDAVS SURATOVICH**

**MORPHOLOGY OF IMMUNENEUROENDOCRINE STRUCTURES OF  
THE JEJUNUM OF THE RABBITS' BREED POISONED BY PESTICIDE  
DURING PREGNANCY**

**14.00.02 – Morphology  
14.00.35 – Pediatric surgery**

**DISSERTATION ABSTRACT  
of the doctoral dissertation (DSc) on medical sciences**

**TASHKENT – 2018**

**The theme of doctoral dissertation is registered at Higher Attestation Commission at the Cabinet of Ministers of the Republic of Uzbekistan in number B2018.1.DSc/Tib264.**

The doctoral dissertation is carried out at Samarkand State Medical Institute.

The abstract of the dissertation is posted in three languages (uzbek, russian and english (abstract)) in placed on the website of the Scientific Council ([www.tma.uz](http://www.tma.uz)) and informative-educational portal «ZiyoNet» ([www.ziynet.uz](http://www.ziynet.uz)).

**Scientific consultants:**

**Dekhkanov Tashpulat Dekhkanovich**  
Doctor of medical sciences, professor

**Shamsiev Azamat Mukhitdinovich**  
Doctor of medical sciences, professor

**Official opponents:**

**Azizova Feruza Husanovna**  
Doctor of medical science, professor

**Yuldashev Akram Yuldashevich**  
Doctor of medical science, professor

**Ergashev Nasriddin Shamsiddinovich**  
Doctor of medical science, professor

**The leading organization:**

**Izhevsk State Medical Academy (Russian Federation)**

Defence will take place «\_\_\_\_» \_\_\_\_\_ 2018, at \_\_\_\_ at the meeting of the one time Scientific Council 27.06.2017.Tib.30.03 at Tashkent medical academy (Address: 100109, Tashkent, Faraby, 2. Tel./Fax: (99871) 150-78-25, e-mail: [tta2005@mail.ru](mailto:tta2005@mail.ru)).

It is possible to review with doctoral dissertation in informative-resource center of Tashkent medical academy (it is registered with № \_\_\_\_\_), (Adress:100109, Tashkent, Faraby, 2. Tel./fax: (99871)-150-78-14).

Abstract of dissertation sent out «\_\_\_\_» \_\_\_\_\_ 2018.

(Protocol of maining № \_\_\_\_\_ from «\_\_\_\_» \_\_\_\_\_ 2018).

**G. I. Shaykhova**

Chairman of the one time scientific council on awarding academic degrees, doctor of medicine, professor

**N.J. Ermatov**

Scientific secretary of one time scientific council on awarding academic degrees, doctor of medicine, associate professor

**F.H. Azizova**

Chairman of one time scientific seminar on awarding academic degrees, doctor of medicine, professor



## INTRODUCTION (Abstract of DSc dissertation)

**The aim of the research work.** Differentiation of the morphological features of prenatal and postnatal ontogeny of the nervous, diffuse endocrine apparatus and immune structures of the jejunum of the offspring of rabbits poisoned with a pesticide during pregnancy.

**The object of the research** was 120 rabbit fetuses and 160 rabbits of different ages postnatal periods. Of these, 175 control and 105 experimental. In the epidemiological and clinical part of the study, the frequency of detection of congenital malformations of the small intestine was studied in different regions of the Samarkand region, and the results of surgical treatment of 171 newborns with this developmental anomaly were evaluated.

**The scientific novelty of the research** is to obtain the following results:

the morphology of the structural components of the jejunum of rabbits in the late prenatal and early postnatal ontogenesis is substantiated, the relationships of structural components in the process of their morphofunctional formation are established;

the existence of morphological and morphometric features of the structural components of the local regulatory structures of the jejunum during the late prenatal and early postnatal ontogenesis is substantiated;

confirmed the emergence of changes in local regulatory structures in rabbit and rabbit fetuses during experimental poisoning of rabbits during pregnancy;

the action of the pesticide zirax on the morphology of the jejunum and its regulatory structures in rabbit fetuses in late prenatal and rabbits in early postnatal ontogenesis after ingestion through the organism of their mother is justified;

the existence of a correlation of congenital anomalies in the development of the small intestine with the provision of high-quality drinking water and the state of pesticides in agriculture is justified, and the importance of the prevention of congenital anomalies in the small intestine is justified.

**Implementation of the research results.** According to the scientific results of the morphology of the immune neuroendocrine structures of the jejunum of the offspring of rabbits poisoned with pesticide during pregnancy:

The methodological direction «Morphology of the intramural nervous apparatus of the jejunum in early postnatal ontogenesis» was approved and introduced into practice (Conclusion No. 8 N-d/15 of the Ministry of Health of the Republic of Uzbekistan on January 23, 2018). In the manual, the pace and degree of development of the intramural nervous apparatus of the jejunum of rabbits at different periods of early postnatal ontogenesis are indicated, and the periods of intensive development of the intestinal structures of the intestine are indicated in connection with the change in the nature of nutrition.

Approved and introduced into practice a methodical guide «Some innovative methods of studying the morphology of the jejunum in early ontogeny» (Opinion of the Ministry of Health of the Republic of Uzbekistan from January 23, 2018 No. 8 N-d/15). The manual allows for the study in the early periods of ontogeny to

use new modern innovative histological methods for processing material and sections of the small intestine wall.

The results of scientific research on morphology of the immunodeuroendocrine structures of the jejunum of the progeny of rabbits infected with pesticide during pregnancy were introduced into the practice of public health, including the central research laboratories and the educational process of the departments of histology, cytology and embryology, forensic medicine and pathological anatomy, normal and pathological physiology of Samarkand State Institute, Tashkent Medical Academy, Tashkent Pediatric Medical of the Institute, as well as guidelines for teaching and research activities for graduate residents in areas of morphology, neonatology, pediatrics, pediatric surgery and forensic medicine (Opinion of the Ministry of Health of Uzbekistan January 23, 2018 number 8 N-d/15). The obtained results of the research show that surgical methods for treating congenital anomalies of the small intestine in the most unprotected group of surgical patients - in newborns, have limited prospects and possibilities. A high correlation between the risk of giving birth to children with malformations of the small intestine and providing the population with high-quality drinking water and the intensity of the use of chemical plant protection products in the relevant region has been proved.

**Structure and volume of the dissertation.** The thesis consists of an introduction, seven main chapters, conclusion of a list of used literature. The thesis consists of 200 pages.

**ЭЪЛОН ҚИЛИНГАН ИШЛАР РЎЙХАТИ**  
**СПИСОК ОПУБЛИКОВАННЫХ РАБОТ**  
**LIST OF PUBLISHED WORKS**

**I бўлим (I часть, I part)**

1. Орипов Ф. С., Дехканов Т. Д. Морфология моноаминергических структур 12 перстной кишки. // Проблемы биологии и медицины. - 2000. - № 1. - С. 65-67 (14.00.00; 19)

2. Dehqonov T. D., Oripov F. S., Xusanov E. O., va boshqalar. Neyrocitlararo sinaptik birlashmalar va ularning reaktiv o'zgarishlari. // Проблемы биологии и медицины. - 2001. № 1. - С. 77-79 (14.00.00; 19).

3. Орипов Ф. С., Дехканов Т. Д. Реактивные изменения моноаминергических структур 12 перстной кишки при экспериментальном калькулезном холецистите. // Проблемы биологии и медицины. - 2001. - № 3. - С. 42-44 (14.00.00; 19).

4. Орипов Ф. С., Дехканов Т. Д., Хусанов Э. У., Маматалиев А. Р. Хазм найи аъзолари нерв ва эндокрин аппаратларининг морфологик муносабатлари. // Проблемы биологии и медицины. – 2002. - № 1. - С. 28-31 (14.00.00; 19).

5. Орипов Ф. С., Дехканов Т. Д., Блинова С. А. Сравнительная морфология адрен- и холинергической иннервации сосудов желчного пузыря и тонкой кишки лабораторных животных. // Проблемы биологии и медицины. - 2002. - № 3. - С. 41-43 (14.00.00; 19).

6. Орипов Ф. С. Морфология флюоресцирующих апудоцитов различных отделов тонкой кишки в раннем постнатальном онтогенезе. // Проблемы биологии и медицины. - 2004. - № 1.1. - С. 51-53 (14.00.00; 19).

7. Орипов Ф. С. Морфология эндокриноцитов тощей кишки крольчат в период раннего постнатального онтогенеза при различных способах гистологической обработки материала в норме и в эксперименте. // Вестник врача. - 2011. - № 3. - С. 92-94. (14.00.00; 20).

8. Орипов Ф. С. Морфология структурной организации диффузного эндокринного аппарата тощей кишки плодов кролика в различные периоды позднего пренатального онтогенеза. // Проблемы биологии и медицины. – 2011. №.4. - С. 64-65 (14.00.00; 19).

9. Орипов Ф. С. Морфология интрамурального нервного аппарата тонкой кишки плодов кроликов в позднем пренатальном онтогенезе. // Проблемы биологии и медицины. - 2011. - №.4. - С. 66-67 (14.00.00; 19).

10. Орипов Ф. С., Дехканов Т. Д., Рахмонов З. М., Дехканова Н. Т. Морфология апудоцитов и некоторые вопросы патогенеза экспериментальных апудопатий. // Вестник врача. – 2014. - № 3. - С. 91-93. (14.00.00; 20).

11. Орипов Ф. С. Моноаминсодержащие структуры тощей кишки крольчат в период раннего постнатального онтогенеза. // Проблемы биологии и медицины. - 2015. № 1. - С. 146-149 (14.00.00; 19).

12. Орипов Ф. С. Морфология иммунных структур тощей кишки лабораторных животных с различным характером питания. // Медицинские новости. Беларусь, - Минск, 2017. - № 4. - С. 76-78 (14.00.00; 82).

13. Oripov F. S. Age morphology of immune structures of rabbit jejunum in the period of the early postnatal ontogenesis. // European Science Review. - 2017. - № 1-2. - P. 98-100 (14.00.00; 19).

14. Oripov F. S. Morphology of neuroendocrine-immune system of jejunum in early postnatal ontogenesis. // European Science Review. - 2017. - № 1-2. - P. 95-98 (14.00.00; 19).

15. Орипов Ф. С., Дехканов Т. Д., Юлдашев У. А. Иммунные структуры тощей кишки млекопитающих лабораторных животных. // Проблемы биологии и медицины. - 2017. - №.1. - С. 174-176 (14.00.00; 19).

16. Шамсиев А. М., Орипов Ф. С. Эпидемиологическая и морфологическая характеристика врожденной тонкокишечной непроходимости у новорожденных. // Проблемы биологии и медицины. - 2018. - № 2. - С. 130-133 (14.00.00; 19).

### **II бўлим (II часть, II part)**

17. «ГЕП нейроэндокрин системасининг онтогенези ва солиштирма морфологияси». Монография. - Ўзбекистон миллий энциклопедияси давлат илмий нашриёти. - 2012. - 140 бет.

18. Орипов Ф. С., Дехканов Т. Д., Хусанов Э. У., Маматалиев А. Р. Адренергические нервные элементы и эндокринные клетки в стенке органов среднего отдела пищеварительной трубки в сравнительном аспекте. // Современные проблемы нейробиологии. – Саранск, 2001. – С. 46-47.

19. Oripov F. S., Dekhkanov T. D., Allanazarova N. A. Comparative morphology and innervations of hepatopancreatic ampulla in men and some animals. // Roczniki Akademii Medycynej w Białymstoku. – 2002. - Vol. 47. - P. 122-130.

20. Орипов Ф. С. Морфология стенки различных отделов тонкой кишки крольчат в раннем постнатальном онтогенезе. // Проблемы биологии и медицины. - 2004. № 4. – С. 81-82.

21. Орипов Ф. С. Строение флюоресцирующих апудоцитов двенадцатиперстной кишки в раннем постнатальном онтогенезе. // Морфология. – Санкт-Петербург, 2004. - Том 126, № 4. - С. 96.

22. Орипов Ф. С. Эндокринные клетки различных отделов тонкой кишки крольчат однодневного возраста. // Ибн Сино. – 2005. - № 1.- С. 43-44.

23. Орипов Ф. С. Адренергические нервные структуры тощей кишки крольчат в раннем постнатальном онтогенезе. // Морфология. Санкт-Петербург, 2006. - Том 129, № 4. - С. 96.

24. Орипов Ф. С. Адренергическая иннервация тонкой кишки крольчат родившихся от матери-крольчихи с экспериментальным отравлением в период беременности. // Ўзбекистон Республикаси биологик хилма-хиллигининг экологик муаммолари. - Навоий, 2006. - С. 64-66.

25. Орипов Ф. С., Дехканов Т. Д., Блинова С. А., Хусанов Э. У. Взаимоотношение нейроэндокринных клеток и иммунных структур в органах пищеварительной и дыхательной систем. // Нейроиммунология. – Санкт-Петербург, 2007. - Том 5, № 2. - С. 31-32.

26. Орипов Ф. С. Морфология структур местной эндокринной регуляции тонкой кишки в раннем постнатальном онтогенезе. // Материалы Респ. Научно-практической конференции: «Педиатрия Узбекистана: реформирование и стратегия развития». – Ташкент, 2007. - Том 1. - С. 218.

27. Орипов Ф. С., Дехканов Т. Д., Блинова С. А. Морфология местных регуляторных структур тонкого кишечника крольчат, подвергнутых воздействию пестицида в пренатальном онтогенезе. // Azerbaijan sehiiyenazirliyinin V.Axundov adinamilliel mitedqiqot tibbielm ieserleri. – Baku, 2007. - С. 148-149.

28. Орипов Ф. С., Дехканов Т. Д. и др. Морфология гастроэнтеро-панкреатической нейроэндокринной системы. // Проблемы биологии и медицины. - 2008. - № 1. - С. 22-23.

29. Орипов Ф. С. Морфология эндокриноцитов тонкой кишки плодов кроликов при отравлении крольчих пестицидом в период беременности. // Проблемы биологии и медицины. - 2008. - № 1. - С. 51-52.

30. Орипов Ф. С. Адренергические нервные структуры тощей кишки крольчат в раннем постнатальном онтогенезе. // Морфология. - Санкт – Петербург, 2008. - Том 133, № 2. - С. 100.

31. Орипов Ф. С., Дехканов Т. Д., Блинова С. А., Тен С. А., Хусанов Э. У. Морфологические особенности иммунных структур тонкого кишечника лабораторных животных с различным характером питания. // Тинбо. – 2009. - № 6. - С. 109-111.

32. Орипов Ф. С., Дехканов Т. Д. Структурные изменения диффузного эндокринного аппарата тощей кишки крольчат в раннем постнатальном онтогенезе при отравлении крольчихи пестицидом в период беременности. // «Актуальные вопросы судебной медицины и медицинского права». - Межвузовский сборник научных трудов. - 2010. Вып.3. - С. 132-135.

33. Орипов Ф. С., Дехканов Т. Д. Реактивные изменения эндокринных клеток тощей кишки новорожденных крольчат, родившихся от крольчих отравленных в период беременности // Материалы научно-практической конференции с международным участием «Актуальные вопросы медицины». – Самарканд, 2010. - С. 184-185.

34. Орипов Ф. С., Дехканов Т. Д. Морфология иммунных структур тонкой кишки некоторых лабораторных животных. // Проблемы биологии и медицины. – 2013. - № 3. - С. 62-63.

35. Орипов Ф. С. Некоторые морфометрические показатели тощей кишки крольчат в раннем постнатальном онтогенезе. // Проблемы биологии и медицины. – 2013. - № 3. - С. 63-64.

36. Орипов Ф. С., Орипов А. Ф. Морфология интрамурального нервного аппарата тощей кишки плодов кроликов, подвергнутых влиянию пестицидом во время беременности. // ХИСТ. - Черновцы, 2014. - № 16. - С.184.

37. Орипов Ф. С. Флюоресцирующие структуры тощей кишки крольчат в период раннего постнатального онтогенеза. // Труды научно-практ. интернет-конференции с междунар. участием «Значения морфологических наук на современном этапе развития медицины». – Черновцы, 2014. - С. 94-95.

38. Орипов Ф. С., Дехканов Т. Д., Блинова С. А. Функциональная морфология апудоцитов тощей кишки кроликов при антенатальном воздействии пестицидом. // Здоровье, демография, экология финно-угорских народов. - 2015. -№ 4. - С. 41-42.

39. Shamsiev A. M., Oripov F. S., Shamsieva D. A. Clinical-morphological features of congenital anomalies of the development of small intestine in the regions with different intensity of the use chemical plant protection products. // International Journal of Medicine Research. – 2018. - Vol. 3. – P. 61-63.

40. Shamsiev A. M., Oripov F. S., Shamsieva D. A. Epidemik and clinical parallels of congenital anomalies of small intestine in newborn babies. // Вісник наукових досліджень. - 2018. - № 1. (90). - С. 71-73.

Автореферат «Тошкент тиббиёт академияси ахборотномаси»  
журнали тахририятида тахрирдан ўтказилди.

Босишга рухсат этилди: 23.06.2018 йил.  
Бичими 60x45 <sup>1</sup>/<sub>8</sub>, «Times New Roman»  
гарнитурда рақамли босма усулида босилди.  
Шартли босма табағи 3,5. Адади: 100. Буюртма: № 244.

Ўзбекистон Республикаси ИИВ Академияси,  
100197, Тошкент, Интизор кўчаси, 68.

«АКАДЕМИЯ НОШИРЛИК МАРКАЗИ»  
Давлат унитар корхонасида чоп этилди.